



**Agencja Oceny Technologii Medycznych
Biuro Obsługi Rady Konsultacyjnej**

**Interferon alfa 2b,
w rozpoznaniach zakwalifikowanych do kodu ICD-10:
D18.1 (Naczyniak chłonny o dowolnym umiejscowieniu)**

**Sirolimus,
w rozpoznaniach zakwalifikowanych do kodów ICD-10:
D18.0 (Naczyniak krwionośny o dowolnym umiejscowieniu)
D18.1 (Naczyniak chłonny o dowolnym umiejscowieniu)**

Raport ws. oceny świadczenia opieki zdrowotnej

Raport Nr: AOTM-RK-431-8/2014

Warszawa, luty 2014 r.

Zastosowane skróty:

ALT – aminotransferaza alaninowa

AOTM – Agencja Oceny Technologii Medycznych

AST – aminotransferaza asparaginianowa

CT – tomografia komputerowa

CTCAE – *Common Terminology Criteria for Adverse Events*

FNCLCC – *French National Federation of Cancer Centres*

HAS – *Haute Autorite de Sante*

HTA – ocena technologii medycznych

MRI – rezonans magnetyczny

NICE – *National Institute for Health and Care Excellence*

PBAC – *Pharmaceutical Benefits Advisory Committee*

PTAC – *Pharmacology and Therapeutics Advisory Committee*

SMC – *Scottish Medicines Consortium*

WHO – *World Health Organization*

Spis treści

1.	Podstawowe informacje o wniosku	4
2.	Problem decyzyjny	5
2.1.	Problem zdrowotny	5
2.2.	Opis świadczeń alternatywnych	7
2.3.	Liczebność populacji wnioskowanej	7
2.4.	Interwencje wnioskowane i komparatory	7
2.4.1.	Interwencja	7
2.4.1.1.	Zagadnienia rejestracyjne	7
2.4.1.2.	Wskazania zarejestrowane	9
2.4.2.	Wcześniejsze stanowiska Rady Przejrzystości/ rekomendacje Prezesa dotyczące przedmiotowej technologii medycznej	9
3.	Opinie ekspertów	9
4.	Rekomendacje kliniczne i refundacyjne	10
4.1.	Rekomendacje kliniczne	10
4.2.	Rekomendacje dotyczące finansowania ze środków publicznych	10
5.	Analiza kliniczna	11
5.1.	Metodologia analizy klinicznej	11
5.2.	Wyniki analizy klinicznej	11
5.2.1.	Interferon alfa-2b w terapii naczynek chłonnych	11
5.2.2.	Sirolimus w terapii naczynek chłonnych	13
5.2.3.	Sirolimus w terapii naczynek krwionośnych	13
5.3.	Bezpieczeństwo	14
5.3.1.	Interferon alfa-2b w terapii naczynek chłonnych	14
5.3.2.	Sirolimus w terapii naczynek krwionośnych	15
5.3.3.	Dane dotyczące bezpieczeństwa w oparciu o Charakterystyki Produktów Leczniczych	15
6.	Analiza ekonomiczna	21
7.	Analiza wpływu na budżet	22
7.1.	Aktualny stan finansowania ze środków publicznych w Polsce	22
8.	Podsumowanie	22
9.	Piśmiennictwo	26
10.	Aneks	27
10.1.	Strategia wyszukiwania informacji	27
10.2.	Diagram selekcji badań	29

1. Podstawowe informacje o wniosku

<i>Data wpłynięcia zlecenia do AOTM (RR-MM-DD) i znak pisma zlecającego</i>	Interferon alfa-2b: 02-10-2013 MZ-PLD-460-19199-13/DJ/13 Sirolimus: 15-01-2014 MZ-PLD-460-19199-72/DJ/14
---	---

Pełna nazwa świadczenia opieki zdrowotnej (z pisma zlecającego)

Podanie produktu leczniczego interferon alfa-2b w rozpoznaniu określonym kodem D18.1 w ramach programu chemioterapii niestandardowej

Podanie produktu leczniczego sirolimus w rozpoznaniach zakwalifikowanych do kodów D18.0 (Naczyniak krwionośny o dowolnym umiejscowieniu); D18.1 (Naczyniak chłonny o dowolnym umiejscowieniu)

Typ zlecenia: zbadanie zasadności wydawania zgody na refundację produktu leczniczego

Podstawa zlecenia (w przypadku braku informacji pozostawić bez zaznaczenia)

- zlecenie Ministra Zdrowia złożone z urzędu
- zlecenie Ministra Zdrowia na wniosek konsultanta krajowego z dziedziny medycyny odpowiedniej dla danego świadczenia opieki zdrowotnej
- zlecenie Ministra Zdrowia na wniosek stowarzyszenia będącego zgodnie z postanowieniami statutu towarzystwem naukowym o zasięgu krajowym – za pośrednictwem konsultanta krajowego z dziedziny medycyny odpowiedniej dla danego świadczenia opieki zdrowotnej
- zlecenie Ministra Zdrowia na wniosek Prezesa Narodowego Funduszu Zdrowia
- zlecenie Ministra Zdrowia na wniosek stowarzyszenia lub fundacji, których celem statutowym jest ochrona praw pacjenta – za pośrednictwem konsultanta krajowego z dziedziny medycyny odpowiedniej dla danego świadczenia opieki zdrowotnej

Wnioskowana technologia medyczna:

Interferon alfa-2b - IntronA

Sirolimus - Rapamune

Do finansowania we wskazaniu (choroba lub stan kliniczny wymienione przez wnioskodawcę we wniosku):

ICD-10: D18.0 (Naczyniak krwionośny o dowolnym umiejscowieniu) – Sirolimus

ICD-10: D18.1 (Naczyniak chłonny o dowolnym umiejscowieniu) – Sirolimus; Interferon alfa 2b

Producent/podmiot odpowiedzialny dla wnioskowanej technologii:

Interferon alfa 2b (IntronA):

Merck Sharp & Dohme Limited, Hertford Road, Hoddesdon, Hertfordshire EN11 9BU, Wielka Brytania

Sirolimus (Rapamune):

Pfizer Limited, Ramsgate Road, Sandwich, Kent, CT13 9NJ, Wielka Brytania

2. Problem decyzyjny

Zlecenie dotyczy wydania rekomendacji w sprawie usunięcia ze świadczeń gwarantowanych świadczenia obejmującego podanie produktu leczniczego sirolimus w rozpoznaniach zakwalifikowanych do kodów: D18.0 i D18.1 oraz podanie produktu leczniczego interferon alfa-2b w rozpoznaniu określonym kodem D18.1 w ramach programu chemioterapii niestandardowej.

Zlecenie z art. 31 e ust. 1 ustawy o z dnia 24 sierpnia 2004 roku o świadczeniach opieki zdrowotnej finansowanych ze środków publicznych (Dz. U. z 2008 r. Nr 164, poz.1027 z późn. zm.)

W korespondencji z dnia 2 października 2013 roku Minister Zdrowia przekazał zlecenie dotyczące wydania rekomendacji w sprawie usunięcia ze świadczeń gwarantowanych obejmujących podanie interferonu alfa-2b w rozpoznaniu określonym kodem: D18.1 (naczyniak chłonny o dowolnym umiejscowieniu). W korespondencji z dnia 15 stycznia 2014 roku Minister Zdrowia przekazał zlecenie dotyczące wydania rekomendacji w sprawie usunięcia ze świadczeń gwarantowanych obejmujących podanie sirolimus w rozpoznaniach zakwalifikowanych do kodów: D18.0 (naczyniak krwionośny o dowolnym umiejscowieniu) i D18.1 (naczyniak chłonny o dowolnym umiejscowieniu). W toku prac wystąpiono do ekspertów klinicznych z prośbą o opinie dotyczące ww. technologii medycznej.

Ponadto wystąpiono do Narodowego Funduszu Zdrowia oraz Ministerstwa Zdrowia z prośbą o podanie danych dotyczących ilości zrefundowanych opakowań produktu leczniczego interferon alfa-2b i sirolimus oraz liczby pacjentów leczonych wnioskowaną technologią w przedmiotowych wskazaniach.

2.1. Problem zdrowotny

Naczyniaki krwionośne i chłonne o dowolnym umiejscowieniu

Definicja [1]

Naczyniaki (znamiona naczyniowe) są to rozmaite zmiany istniejące zazwyczaj od urodzenia. Powstające w wyniku bądź rozszerzenia naczyń krwionośnych (*naevus flammeus*), bądź rozrostu naczyń włosowatych, tętniczych, żylnych lub chłonnych.

Rozróżnia się naczyniaki krwionośne (*haemangioma*) oraz naczyniaki chłonne (*lymphangioma*).

Naczyniaki krwionośne

Naczyniaki krwionośne dzielą się na: 1) płaskie (*naevus flammeus*) oraz 2) jamiste (*haemangioma cavernosum*).

Naczyniak płaski (*naevus flammeus, port wine naevus*) [1]

Naczyniak płaski leży w poziomie skóry, jest często jednostronny, umiejscowiony głównie na karku i twarzy, występuje we wczesnym dzieciństwie. Zmiany o centralnej lokalizacji mogą ustępować samoistnie, jednostronne (brzeżne) utrzymują się trwałe.

Naczyniaki płaskie jednostronne umiejscowione na twarzy wzdłuż przebiegu nerwu trójdzielnego mogą łączyć się ze zmianami w ośrodkowym układzie nerwowym i jaskrą (zespół Sturge'a-Webera).

Naczyniaki płaskie umiejscowione na kończynie mogą być związane ze znacznym przerostem kości i tkanek miękkich oraz rozszerzeniami żyłakowatymi (zespół Klippela-Trenaunaya).

Naczyniak jamisty (*haemangioma cavernosum*) [1]

Zmiany są skórne (wyniosłe guzki) lub podskórne (varietas subcutanea), a najczęściej jest to postać mieszana. Wykwity guzowate są barwy sinoczerwonej, najczęściej umiejscawiają się na twarzy i owłosionej skórze głowy, niekiedy jednostronnie. Nierzadko usadawiają się również na błonach śluzowych jamy ustnej, powodując powiększenie języka (macroglossia) i obrzęk warg. Może dojść do zaników kostnych.

Występują we wczesnym dzieciństwie, powiększając się zazwyczaj wraz ze wzrostem dziecka. W 70% przypadków ustępują samoistnie, zwłaszcza w następstwie ucisku lub urazów mechanicznych, które powodują rozpad.

Rozległe naczyniaki jamiste u noworodków mogą być połączone z trombocytopenią, wywołaną zużyciem płytek krwi wskutek wykrzepiania wewnątrznaczyniowego – zespół Kasabacha-Merritta. Trombocytopenia cofa się po ustąpieniu naczyniaków (samoistnie lub w wyniku leczenia).

Naczyniak gwiaździsty (*angioma stellatum, naevus araneus*) [1]

Są to na ogół liczne, drobne guzki barwy czerwonej z promieniście rozchodzącymi się naczyńkami włosowatymi, powstające w wyniku nowotworzenia naczyń włosowatych i drobnych naczyń tętniczych. Najczęściej umiejscowione są na tułowiu lub twarzy. Są częstsze u dzieci, a u dorosłych – u kobiet. Niekiedy występują wysiewnie w ciąży i po porożeniu albo towarzyszą chorobom wątroby (*angioma stellatum eruptivum*).

Naczyniaki rubinowoczerwone u osób w starszym wieku, głównie umiejscowione na tułowiu, noszą nazwę *naczyniaków starczych (angioma senile)*.

Naczyniak chłonny zwykły i jamisty (*Lymphangioma simplex et cavernosum*) [1]

W *naczyniaku chłonnym zwykłym* wykwitami pierwotnymi są pęcherzyki, z których przy nakłuciu wydobywa się przezroczysty płyn. *Odmiana jamista* ma charakter głębszych, sprężystych tworów guzowatych, niekiedy pokrytych na powierzchni przezroczystymi pęcherzykami. Jeśli pęcherzyki są krwotoczne, naczyniak ma charakter mieszany (*lymph-haemangioma*).

Najczęstszym umiejscowieniem jest: twarz, błony śluzowe jamy ustnej oraz okolice płciowe.

Epidemiologia

Naczyniaki krwionośne

Częstość występowania naczyniaków sięga do 10% niemowląt (inne źródła: ok. 4-5%). U dziewczynek występują 2-5 razy częściej niż u chłopców. Liczba naczyniaków maleje z wiekiem, część z nich zanika, i po 10. rż. zostaje <10%.

W roku 2008 zanotowano w Polsce 414 000 żywych urodzeń, wśród których zmiany naczyniowe, przede wszystkim naczyniaki wczesnodziecięce, obserwowano u około 40 000 dzieci. Większość z nich nie wymaga leczenia, ale około 10-15% tych dzieci potrzebuje leczenia specjalistycznego, ze względu na zagrażające zdrowiu lub życiu ciężkie zaburzenia czynności narządów, lokalizację, gwałtowne powiększanie się lub tendencję do krwawienia bądź owrzodzenia w okresie proliferacji. Sytuacja taka łącznie dotyczy około 4 000-6 000 nowych pacjentów w każdym kolejnym roku. (<http://www.orchin.org.pl>)

Naczyniaki chłonne

Nie odnaleziono danych epidemiologicznych dotyczących częstości występowania naczyniaków chłonnych. W dwóch odnalezionych pracach polskich badaczy przedstawiono informacje na temat liczby pacjentów, których leczono z powodu naczyniaków chłonnych. W pracy z 1996 roku [5], autorzy wskazują, iż w latach 1975-1994 w klinice (Akademia Medyczna Wrocław) leczono 45 dzieci z naczyniakami limfatycznymi. Praca z roku 2012 [4] podaje, iż w latach 2000-2010 w Klinice Chirurgii, Traumatologii i Urologii Dziecięcej w Poznaniu leczonych było 40 dzieci z naczyniakami chłonnymi.

Etiologia i patogeneza

Większość naczyniaków przechodzi przez 2 fazy rozwoju o nieznanym mechanizmie: proliferacji i inwolucji, która polega na włóknieniu światła włosniczek ze wzrostem liczby mastocytów w ich pobliżu, o cechach nasilonej apoptozy.

Nie jest znana dokładna przyczyna patogenezy wrodzonych naczyniaków chłonnych. Podejrzewa się, że przyczyna ich występowania zależy od kilku czynników obejmujących nieudane połączenia naczyń chłonnych z krwionośnymi, nieprawidłowe pączkowanie struktury limfatycznej oraz nieprawidłową sekwestrację tkanki chłonnej we wczesnej embriogenezie. Naczyniaki chłonne mogą być również nabyte w wyniku zabiegu chirurgicznego, urazów, przewlekłego stanu zapalnego lub niedrożności układu chłonnego.

Obraz kliniczny

Większość naczyniaków jest zlokalizowana w obrębie skóry głowy i karku. Powierzchnowe naczyniaki mają postać żywoczerwonych punktów, najczęściej lekko wyniosłych, zwykle o średnicy 1-3 mm, a głębsze prześwitują niebieskawo przez skórę. Naczyniaki są twarde i gębczaste, a w czasie inwolucji stają się miększe i zanikają od środka. W 50% przypadków zanikłe naczyniaki pozostawiają po sobie blizny, przebarwienia lub teleangiektazje.

Naczyniak jamisty o charakterze „plamy z wina porto” (*port wine stain, naevus flammeus*) występuje rzadko, najczęściej po jednej stronie ciała i zwykle nie zanika z wiekiem. Zlokalizowany w obszarze unerwianym przez nerw trójdzielny jest objawem Sturge'a i Webera.

Rozpoznanie naczyniaków powierzchniowych jest łatwe i wystarczy samo badanie przedmiotowe. Naczyniaki narządów wewnętrznych stanowią trudny problem diagnostyczny. Rzadko u dorosłych osób występuje zespół krzepnięcia wewnątrznaczyniowego związany z tworzeniem się zakrzepów w olbrzymich naczyniakach (zespół Kasabacha i Merritt).

Najcenniejszym badaniem obrazowym jest MR ze środkiem cieniującym. Pomocna bywa również ultrasonografia z doplerem mocy oraz arteriografia, podczas której można wykonać embolizację naczynek zlokalizowanych w narządach wewnętrznych (np. w wątrobie).

Leczenie i cele leczenia

Po zakończeniu inwolucji resztkowe naczyniaki skórne można skutecznie usuwać za pomocą lasera. Naczyniaki są wrażliwe na glikokortykosteroidy (miejscowo ostrzykuje się zmianę i dodatkowo stosuje lek p.o. lub i.v.). Leczenie glikokortykosteroidem rozważa się w wybranych przypadkach zajęcia oczodołu lub narządów wewnętrznych, gdy naczyniaki powodują samoistne krwawienia. Leczenie operacyjne stosuje się rzadko, głównie w przypadku dużych rosnących guzowatych naczynek narządów wewnętrznych, niereagujących na leczenie kortykosteroidami. Wskazana jest wcześniejsza embolizacja guza.

W ostatnich latach w terapii naczynek krwionośnych wykorzystuje się z dobrą skutecznością propranolol.

2.2. Opis świadczeń alternatywnych

Podsumowując załącznik 1. (wyciąg z obwieszczenia MZ) niniejszego raportu, w przedmiotowych wskazaniach w ramach chemioterapii refundowane są następujące technologie lekowe:

Tabela 1. Leki refundowane w ramach chemioterapii, w przedmiotowych wskazaniach.

Wskazanie	Technologie rekomendowane i refundowane w przedmiotowych wskazaniach
Naczyniak krwionośny jakiegokolwiek umiejscowienia (ICD10: D18.0)	Cyklofosfamid, Dacarbazyn, Etoposid, Interferon alfa, Interferonum alfa-2a, Vinblastyn, Vincristyn, Vinorelbin
Naczyniak chłonny jakiegokolwiek umiejscowienia (ICD10: D18.1)	Cyklofosfamid, Dacarbazyn, Etoposid, Interferon alfa, Interferonum alfa-2a, Vinblastyn, Vincristyn, Vinorelbin

Wg publikacji Blatt 2013 [2], terapia naczynek obejmuje stosowanie m.in.: kortykosteroidów, interferonu (alfa lub gamma) oraz chemioterapeutyków (winkrystyna lub cyklofosfamid). Terapie te stosuje się pojedynczo, w leczeniu skojarzonym lub w ramach leczenia wspomagającego przy chirurgicznym zabiegu wycięcia zmiany, iniekcji bezpośrednio do zmiany, terapii laserowej lub skleroterapii.

W przypadku naczynek krwionośnych (ze szczególnym uwzględnieniem naczynek wczesniomowlęcych) skuteczny okazuje się propranolol [3].

2.3. Liczebność populacji wnioskowanej

Naczyniaki krwionośne

Częstość występowania naczynek sięga do 10% populacji niemowląt (inne źródła: ok. 4-5%). U dziewczynek występują 2-5 razy częściej niż u chłopców. Liczba naczynek maleje z wiekiem, część z nich zanika i po 10. rż. zostaje <10%.

Większość z nich nie wymaga leczenia, ale około 10-15% tych dzieci potrzebuje leczenia specjalistycznego, ze względu na zagrażające zdrowiu lub życiu ciężkie zaburzenia czynności narządów, lokalizację, gwałtowne powiększanie się lub tendencję do krwawienia bądź owrzodzenia w okresie proliferacji.

Naczyniaki chłonne

Nie odnaleziono danych epidemiologicznych dotyczących częstości występowania naczynek chłonnych. W dwóch polskich publikacjach przedstawiono informacje na temat ilości pacjentów, których leczono z powodu naczynek chłonnych – średnia liczba pacjentów wyniosła od 2 do 4/rok.

2.4. Interwencje wnioskowane i komparatory

2.4.1. Interwencja

2.4.1.1. Zagadnienia rejestracyjne

Interferon alfa-2b

IntronA 3 miliony j.m./0,5 ml roztwór do wstrzykiwań lub infuzji [6]

Grupa farmakoterapeutyczna: interferon alfa-2b

Kod ATC: L03A B05

Postać farmaceutyczna: roztwór do wstrzykiwań lub infuzji

Data wydania pierwszego pozwolenia na dopuszczenie do obrotu: 9 marca 2000

Data ostatniego przedłużenia pozwolenia: 9 marca 2010

Dawkowanie: Leczenie musi być rozpoczęte przez lekarza doświadczonego w leczeniu danej choroby.

Nie wszystkie postaci farmaceutyczne i moce są właściwe dla pewnych wskazań. Należy wybrać właściwą postać farmaceutyczną i moc.

Mechanizm działania: IntronA jest jałową, stabilną postacią wysoko oczyszczonego interferonu alfa-2b otrzymanego metodą rekombinacji DNA. Rekombinowany interferon alfa-2b jest rozpuszczalnym w wodzie białkiem o masie cząsteczkowej wynoszącej około 19 300 daltonów. Uzyskiwany jest ze szczepu *E. coli*, w który wbudowano zmieniony genetycznie plazmid zawierający gen interferonu alfa-2b pochodzący z ludzkich leukocytów.

Interferony są rodziną niskocząsteczkowych białek o masie cząsteczkowej wynoszącej około 15 000 do 21 000 daltonów. Są one wytwarzane i wydzielane przez komórki w odpowiedzi na zakażenia wirusem lub różne induktory syntetyczne i biologiczne. Zidentyfikowano trzy główne klasy interferonów: alfa, beta i gamma. Te trzy główne klasy nie są jednorodne i mogą zawierać kilka różniących się masą cząsteczkową rodzajów interferonów. Zidentyfikowano ponad 14 genetycznie różnych ludzkich interferonów alfa. IntronA został sklasyfikowany jako rekombinowany interferon alfa-2b.

Interferony oddziałują na komórkę przez wiązanie się ze swoistymi receptorami na powierzchni komórki. Ludzkie receptory interferonów, jakie wyizolowano z ludzkich komórek limfoblastoidalnych (komórek Daudiego), są białkami o bardzo asymetrycznej budowie. Są one selektywne dla interferonów ludzkich, ale nie mysich, co sugeruje swoistość gatunkową. Również badania z innymi interferonami wykazują, że związki te są swoiste gatunkowo. Mimo to, niektóre gatunki małp, np. rezusy, są wrażliwe na farmakodynamiczną stymulację w wyniku kontaktu z ludzkim interferonem typu 1.

Na podstawie wyników kilku badań sugeruje się, że po związaniu z błoną komórkową, interferon inicjuje sekwencję zdarzeń wewnątrzkomórkowych, w tym indukcję określonych enzymów. Uważa się, że ten proces, przynajmniej częściowo warunkuje różne odpowiedzi komórkowe na interferon, w tym hamowanie replikacji wirusów w zakażonych komórkach, zahamowanie proliferacji komórek i takie działania immunomodulujące, jak pobudzenie aktywności fagocytarnej makrofagów oraz pobudzenie aktywności cytotoksycznej limfocytów w stosunku do komórek docelowych. Każdy z tych mechanizmów może składać się na działanie terapeutyczne interferonu.

Przeciwwskazania:

- Nadwrażliwość na substancję czynną lub na którąkolwiek substancję pomocniczą.
- Wcześniej ujawniona ciężka choroba serca w wywiadzie, np. nieleczona zastoinowa niewydolność serca, przebyty niedawno zawał mięśnia serca, ciężkie zaburzenia rytmu serca.
- Ciężkie zaburzenia czynności nerek lub wątroby, w tym wywołane przerzutami.
- Padaczka i (lub) zaburzenia czynności ośrodkowego układu nerwowego (OUN).
- Przewlekłe zapalenie wątroby ze zdekompensowaną marskością wątroby.
- Przewlekłe zapalenie wątroby u pacjentów leczonych obecnie lub niedawno lekami immunosupresyjnymi, z wyjątkiem krótkotrwałego leczenia kortykosteroidami.
- Autoimmunologiczne zapalenie wątroby; lub choroba autoimmunologiczna w wywiadzie; pacjenci po przeszczepach narządów, poddawani terapii immunosupresyjnej.
- Wcześniej ujawniona choroba tarczycy, chyba że może być opanowana konwencjonalnym leczeniem.
- Skojarzone stosowanie produktu leczniczego IntronA z telbivudyną.

Dzieci i młodzież

- Występujące obecnie lub w wywiadzie ciężkie zaburzenia psychiczne, szczególnie ciężka depresja, myśli samobójcze lub próby samobójcze.

Leczenie skojarzone z rybawiryną

- Patrz również ChPL rybawiryny, jeśli IntronA stosuje się w leczeniu skojarzonym z rybawiryną u pacjentów z przewlekłym wirusowym zapaleniem wątroby typu C.

Sirolimus

Rapamune 1 mg/ml roztwór doustny [7]

Grupa farmakoterapeutyczna: leki immunosupresyjne, selektywne leki immunosupresyjne

Kod ATC: L04A A10

Postać farmaceutyczna: roztwór doustny

Data wydania pierwszego pozwolenia na dopuszczenie do obrotu: 9 marca 2000

Data ostatniego przedłużenia pozwolenia: 9 marca 2010

Dawkowanie: Leczenie produktem Rapamune powinno być rozpoczęte i nadzorowane przez lekarza transplantologa.

Mechanizm działania: Syrolimus hamuje aktywację limfocytów T indukowaną przez większość czynników pobudzających, poprzez blokowanie, zależnego i niezależnego od jonów wapnia, wewnątrzkomórkowego przewodzenia sygnałów. Badania wykazały, że działanie terapeutyczne syrolimusa zależy od innego mechanizmu niż działanie cyklosporyny, takrolimusa i innych leków immunosupresyjnych. Z danych doświadczalnych wynika, że syrolimus wiąże się ze specyficznym białkiem cytozolowym FKPB-12, a kompleks FKPB-12-syrolimus hamuje aktywację mTOR ssaków (ang. mammalian Target Of Rapamycin), kinazy o zasadniczym znaczeniu dla postępu cyklu komórkowego. Zahamowanie aktywności mTOR prowadzi do zablokowania niektórych specyficznych szlaków przewodzenia sygnałów. Ostatecznym wynikiem takiego działania jest zahamowanie aktywacji limfocytów, prowadzące do immunosupresji.

Przeciwwskazania:

- Nadwrażliwość na substancję czynną lub na którąkolwiek substancję pomocniczą.
- Roztwór doustny Rapamune zawiera olej sojowy. Jeśli u pacjenta występuje uczulenie na orzeszki ziemne lub soję, nie należy stosować tego produktu.

2.4.1.2. Wskazania zarejestrowane

Produkt leczniczy IntronA (interferon alfa-2b) jest wskazany w leczeniu: przewlekłego wirusowego zapalenia wątroby typu B lub C; białaczki włochatokomórkowej; przewlekłej białaczki szpikowej; szpiczaku mnogim; chłoniaku grudkowym; rakowiaku; czerniaku złośliwym.

Produkt leczniczy Rapamune (sirolimus) jest wskazany w profilaktyce odrzucenia przeszczepu u dorosłych biorców przeszczepów nerki, obarczonych małym lub umiarkowanym ryzykiem immunologicznym. Zalecane jest stosowanie początkowo produktu Rapamune, w skojarzeniu z cyklosporyną w mikroemulsji i kortykosteroidami przez okres od 2 do 3 miesięcy. Rapamune można stosować w terapii podtrzymującej w skojarzeniu z kortykosteroidami tylko pod warunkiem stopniowego odstawienia cyklosporyny w mikroemulsji.

2.4.2. Wcześniejsze stanowiska Rady Przejrzystości/ rekomendacje Prezesa dotyczące przedmiotowej technologii medycznej

Przedmiotowa technologia medyczna nie była przedmiotem stanowiska Rady Przejrzystości ani rekomendacji Prezesa AOTM.

3. Opinie ekspertów

Nie otrzymano opinii eksperckich.

4. Rekomendacje kliniczne i refundacyjne

4.1. Rekomendacje kliniczne

Autorzy rekomendacji	Przedmiot rekomendacji	Metodyka wydania rekomendacji	Rekomendacja
Naczyniaki krwionośne wczesnoniemowlęce			
Drolet 2013 [8], Biesbroeck 2013 [9]	Wytyczne dotyczące stosowania propranololu w terapii naczyniaków wczesnoniemowlęcych	Konsensus ekspertów w oparciu o dostępne dowody naukowe	Leczenie propranololem powinno być rozważone w sytuacji zagrożenia owrzodzeniem, upośledzeniem funkcji życiowych (oczy, drożność układu oddechowego) oraz trwałego oszpecenia.
Blatt 2013 [2]	Przegląd nowoczesnych metod postępowania medycznego z naczyniakami krwionośnymi oraz nowotworami lub malformacjami naczyniowymi	Przegląd literatury	Farmakoterapia naczyniaków: - krwionośnych: propranolol, tymolol, atenolol, acebutolol, nadolol, takrolimus, pimekrolimus, imikwimod, - chłonnych (malformacje limfatyczne): sirolimus, sildenafil Do 2008 terapie naczyniaków obejmowały stosowanie m.in.: kortykosteroidów, interferonu (alfa lub gamma) oraz chemioterapeutyków (winkrystyna lub cyklofosfamid). Terapie te stosowano pojedynczo, jako politerapie lub w ramach leczenia dodatkowego przy: chirurgicznym zabiegu wycięcia zmiany, iniekcji bezpośrednio do zmiany, terapii laserowej lub skleroterapii.

4.2. Rekomendacje dotyczące finansowania ze środków publicznych

Przeprowadzono wyszukiwanie na stronach agencji HTA oraz organizacji działających w ochronie zdrowia informacji dotyczących ewentualnych rekomendacji z zakresu finansowania ze środków publicznych interferonu-alfa-2b oraz sirolimusu.

Sprawdzono m.in. strony internetowe:

- HAS – Haute Autorité de Santé;
- SMC – Scottish Medicines Consortium
- Ontario – Ministry of Health and Long-Term Care;
- CADTH – Canadian Agency for Drugs and Technologies in Health;
- PTAC – Pharmacology and Therapeutics Advisory Committee;
- PBAC – Pharmaceutical Benefits Advisory Committee;
- NICE – National Institute for Health and Clinical Excellence.

Słowa kluczowe zastosowane podczas wyszukiwania: sirolimus, interferon.

Data ostatniego wyszukiwania: 18.02.2014 r.

Produkt leczniczy Rapamune (sirolimus) jest refundowany:

- w Kanadzie (prowincja Ontario) we wskazaniu: stan po przeszczepie wątroby [10],
- w Nowej Zelandii w ramach terapii ratunkowej (nieodpowiadający lub nietolerujący terapii inhibitorami kalcineuryny) u pacjentów poddanych przeszczepom [11],
- we Francji w wskazaniu: profilaktyka odrzucenia przeszczepu u dorosłych z niskim, bądź umiarkowanym ryzykiem immunologicznym; ze 100% refundacją [12].

Produkt leczniczy IntronA jest refundowany w:

- w Kanadzie (prowincja Ontario) we wskazaniu: wirusowe zapalenie wątroby typu B [10],
- w Nowej Zelandii w terapii wirusowego zapalenia wątroby typu C [11],
- we Francji we wskazaniach: przewlekłe wirusowe zapalenie wątroby typu B lub C, przewlekła białaczka szpikowa, białaczka włochatokomórkowa, szpiczak mnogi, chłoniak grudkowy i czerniaka złośliwego z 65% refundacją [12].

5. Analiza kliniczna

5.1. Metodologia analizy klinicznej

Analizy AOTM przeprowadzili wyszukiwanie w bazach: PubMed, Embase i Cochrane Library w dniu 12 stycznia 2014 r. Dodatkowo przeszukano strony instytucji publikujących wytyczne kliniczne. Wyszukiwanie ukierunkowano na identyfikację już istniejących niezależnych raportów HTA oraz przeglądów systematycznych. Zidentyfikowane przeglądy systematyczne stanowiły podstawę do oceny skuteczności interwencji. Dodatkowo w trakcie przeprowadzanej selekcji badań pierwotnych wyszukiwano badania opublikowane po dacie wyszukiwania we włączonych przeglądach systematycznych. Jeśli w wyniku systematycznego wyszukiwania nie zostały zidentyfikowane badania wtórne oraz RCT, włączone zostały do analizy badania obserwacyjne, badania typu case series (niekomparatywne), oceniające analizowaną interwencję.

Celem wyszukiwania było również zidentyfikowanie analiz ekonomicznych opartych na przeglądzie systematycznym, rekomendacji finansowych oraz rekomendacji klinicznych.

Strategia wyszukiwania w elektronicznych bazach danych przeprowadzono z zachowaniem możliwie najwyższej czułości.

Sprawdzone zostały również doniesienia ze źródeł takich jak: odniesienia bibliograficzne zawarte w publikacjach dotyczących badań klinicznych; strony agencji HTA oraz innych organizacji, publikujących informacje dotyczące rekomendacji finansowych dla technologii medycznych.

Pierwszy etap doboru badań – obejmował selekcję na podstawie tytułów i abstraktów, drugi – na podstawie pełnych tekstów publikacji.

5.2. Wyniki analizy klinicznej

W ramach przeglądu systematycznego baz danych, zidentyfikowano 9 publikacji, spośród których: 5 dotyczyło stosowania interferonu-alfa-2b w terapii naczynek chłonnych [13]-[17], 1 publikację dotyczącą stosowania sirolimusu w terapii naczynek chłonnych [18] oraz 3 publikacje odnoszące się do stosowania sirolimusu w terapii naczynek krwionośnych [19]-[20][21].

Odnalezione publikacje raportują studia przypadku/ów, stąd wnioskowanie oparte na prezentowanych w nich wynikach jest ograniczone.

5.2.1. Interferon alfa-2b w terapii naczynek chłonnych

Reinhardt 1997 [13]

Opis 2 przypadków chorych z naczynekami chłonnymi poddanymi terapii interferonem-alfa-2b.

Pacjent 1, 14-letni chłopiec z nietypowym zespołem Noonana i limfangiomatozą w klatce piersiowej i ścianie brzucha. Terapię interferonem-alfa-2b rozpoczęto po wcześniejszych nieudanych próbach leczenia z wykorzystaniem zabiegów chirurgicznych i steroidów. Terapię rozpoczęto w wieku 13 lat, w dawce 3 mln IU/m² przez ok. 6 miesięcy. Od momentu rozpoczęcia terapii, pacjent nie wymagał torakocentezy lub hospitalizacji. Badanie RTG wykazało, że terapia interferonem-alfa-2b okazała się skuteczna, skutkując znaczącą poprawą pomimo stwierdzenia obrzęku ciastowatego w kończynach i potrzebie stosowania diuretyków.

Pacjent 2, 16-letni chłopiec z rozsianą limfangiomatozą oraz dużym lewym wysiękiem opłucnowym, u którego terapię interferonem-alfa-2b rozpoczęto w wieku 12 lat (3 mln IU/m² dziennie przez 40 miesięcy). W trakcie terapii, u pacjenta zaobserwowano zahamowanie progresji choroby, potwierdzone badaniem RTG i CT (wysięk opłucnowy) oraz MRI (zmiany przykręgowce). W ocenie klinicznej zaobserwowano poprawę w tolerancji wysiłku fizycznego – pacjent był w stanie bez przeszkód pływać i grać w koszykówkę. Nie zgłaszał problemów z bólem kości lub pleców.

Po 15 miesiącach terapii, reżim dawkowania leku zmieniono na 3 razy w tygodniu (z powodu wystąpienia anemii), a po jej ustąpieniu nowe dawkowanie kontynuowano przez 13 miesięcy. Po tym czasie, obniżono dawkowanie do 2 razy na tydzień i było kontynuowane przez kolejne 13 miesięcy. W 40 miesiącu terapii, pacjent nie przejawiał objawów, a terapię zakończono. Badanie MRI przeprowadzone rok po zakończeniu leczenia wykazało nowe zmiany w obszarze szyjnym i piersiowym, wskazując iż może być to nowy naczyniak chłonny. Podjęto decyzję o prowadzeniu pacjenta oraz rozważono możliwość włączenia terapii interferonem-alfa-2b w przypadku stwierdzenia progresji choroby.

W dwóch podanych przypadkach, interferon-alfa-2b okazał się skuteczny. U jednego pacjenta terapia wykazała znaczącą poprawę, brak potrzeby torakocentezy lub hospitalizacji z powodu przewlekłego wysięku chłonki i obrzęku limfatycznego. U drugiego pacjenta zaobserwowano stabilizację choroby z lekką poprawą w przypadku przewlekłych wysięków i licznych zmian kostnych. U obu pacjentów zaobserwowano istotną poprawę w tolerancji wysiłku fizycznego, która umożliwiła im uczestnictwo w bardziej forsownych zajęciach dnia codziennego.

Pfleger 2006 [14]

Publikacja przedstawia przypadek 18 letniego mężczyzny z diagnozą zespołu Gorham-Stout (duży prawostronny wysięk opłucnowy stwierdzony badaniem RTG, zmiany osteolityczne w kręgach, żebrach oraz łopatkach, a także cysty w śledzionie. Torakocenteza wykazała wysięk chłonki, a biopsja śledziony naczynia związane z obecnością naczyniaka chłonnego. Pacjent był poddany drenażowi chłonki oraz profilaktycznej terapii (trimetoprym oraz flukonazol).

Pacjenta poddano terapii interferonem-alfa-2b w dawce 3 mln U/dzień podskórnie oraz klodronianem. Po 10 dniach u pacjenta rozwinęła się poważna trombocytopenia i hepatopatia, która wymagała zaprzestania terapii. Pogarszający się stan pacjenta i nieskuteczność dalszej terapii (oktreotyd) wymagała zabiegu operacyjnego. Aby zapobiec kolejnej operacji, pacjenta poddano terapii pegylowanym interferonem-alfa-2b w dawce 50µg podskórnie, która była dobrze tolerowana przez pacjenta. Stan pacjenta uległ dalszej poprawie w kolejnych miesiącach obserwacji.

Timke 2007 [15]

Przypadek 11-letniego chłopca z objawami poważnej duszności, bólu brzucha i obrzęku twarzy. U pacjenta zdiagnozowano rozsianą limfangiomatozę. Badania obrazowe wykazały obecność obszernego wysięku opłucnowego oraz gęstą strukturę przylegającą do lewej dolnej części klatki piersiowej. Dalsze badania wykazały wysięk dootrzewnowy, splenomegalię oraz rozproszoną tkankę w przestrzeni zaotrzewnowej. Pacjenta poddano torakocentozom, w wyniku których aspiracja chłonki wysiękowej wyniosła do 1,5 l/dzień.

Pacjenta poddano terapii interferonem-alfa-2b w dawce 2 mln IU/m², podawanego podskórnie przez 3 dni w tygodniu, przy jednoczesnym zastosowaniu żywienia pozajelitowego.

Stan ogólny pacjenta uległ stopniowej poprawie w trakcie kilku miesięcy terapii. Objętość wysięku opłucnowego stopniowo spadła, a wyniki testów oceniających funkcje oddechowe uległy poprawie. Waga pacjenta wzrosła z 26 kg (3 percentyl) na początku terapii, do 39 kg (50 percentyl) po dwóch latach leczenia.

Venkatramani 2011 [16]

Praca przedstawia przypadki 8 pacjentów w wieku od 7 do 14 lat (mediana 11,5 lat) u których zdiagnozowano chorobę Gorhama. Przyczyną oceny przez hematologa/onkologa u 4 pacjentów była obecność naczyniaków chłonnych oraz obawa o wystąpienie histiocytozy lub nowotworu u 4 pozostałych pacjentów. Pacjenci charakteryzowali się obecnością charakterystycznych zmian w kościach, a biopsje potwierdziły ich pochodzenie chłonne. U jednego pacjenta zdiagnozowano dodatkowo zmiany chłonne w tkankach miękkich. Sześciu pacjentów miało zajęłą śledzionę, a jeden spośród nich wymagał splenektomii. U trzech pacjentów stwierdzono płyn mleczowy w jamie opłucnowej, spośród których u dwóch zaobserwowano chłonne zmiany w płucach. U czterech pacjentów zaobserwowano zmiany skórne.

Siedmiu pacjentów poddano terapii interferonem-alfa-2b, który był podawany podskórnie w rosnącej dawce od 1 mln IU/m² do maksymalnej w wysokości 3 mln IU/m². Efektem terapii była stabilizacja zmian kostnych u wszystkich pacjentów i poprawy w objawach klinicznych u 2 pacjentów.

Sześciu pacjentów otrzymywało również dożylnie pamidronian w celu zapobieganiu utracie masy kości.

U wszystkich pacjentów zaobserwowano stabilizację choroby odnoszącą się do zmian kostnych, a u dwóch pacjentów zaobserwowano poprawę stanu zdrowia. U jednego z pacjentów, który nie stosował się do zaleceń lekarskich zaobserwowano progresję zmian w śledzionie oraz 3 złamania w różnych kościach długich w ciągu 1 roku od momentu przerwania terapii interferonem i bisfosfonianami. Wznowienie terapii skutkowało stabilizacją ilości i wielkości zmian w śledzionie oraz tylko 1 złamaniem w trakcie 3 letniego okresu obserwacji.

Autorzy badania wskazują, iż długość zalecanego leczenia nie jest znana. U jednego pacjenta stabilizacja choroby wystąpiła po 31 miesiącach terapii interferonem.

Bae 2010 [17]

Opis przypadku 6-letniego pacjenta z nawracającym gromadzeniem się płynu mleczowego w opłucnej, u którego zdiagnozowano limfangiomatozę. Postępowanie lecznicze obejmujące torakocentezy, pleurodezę lub stwardnienie opłucnej nie przyniosło efektów i nie zatrzymało nawracającego gromadzenia się płynu

mleczowego. Pacjenta poddano terapii doustnym metyloprednizolonem przez okres 2 miesięcy, jednak bez wpływu na progresję choroby. Do terapii włączono interferon-alfa-2b w dawce 2,6 mln IU/m², którego podawano łącznie z diuretykami oraz nisko-tłuszczowymi i średnio rozgałęzionymi kwasami tłuszczowymi, jednak taka terapia nie zatrzymała progresji choroby.

Pomimo starań lekarzy, stan pacjenta pogarszał się i po 5 miesiącach od diagnozy, z powodu niewydolności wielonarządowej pacjent zmarł.

5.2.2. Sirolimus w terapii naczynek chłonnych

Tschauner 2013 [18]

Abstrakt konferencyjny przedstawiający wyniki badania dotyczącego zastosowania MRI w monitorowaniu sukcesu klinicznego przy terapii naczynek chłonnych z wykorzystaniem sirolimusu w populacji pediatrycznej. Autorzy publikacji podają informację, iż 4 pacjentów (w wieku od 0,58 do 3,99 lat) poddano terapii sirolimusem, a zmniejszenie objętości cyst wyniosło od 25 do 51%.

Nie podano informacji na temat długości terapii lub dawkowania leku.

5.2.3. Sirolimus w terapii naczynek krwionośnych

Riou 2012 [19]

Przypadek 20-letniego mężczyzny z chorobą Maffucciego, endochromatozą i licznymi powierzchniowymi zmianami naczyniowymi, głównie na lewej części ciała.

Chrzęstniak śródkostny był odpowiedzialny za deformacje i powtarzające się złamania kończyn dolnych i górnych. Pacjent charakteryzował się znaczną niepełnosprawnością i wymagał korzystania z wózka inwalidzkiego. W wieku 12 lat, pacjent został poddany zabiegowi chirurgicznemu w celu usunięcia chrzęstniakomięsaka stopnia 2, zlokalizowanego w prawej, górnej części kości ramiennej. Zmiany naczyniowe pozostały w postaci licznych, podskórnych, stwardniałych i bolesnych grudek koloru fioletowego o średnicy <20 mm, zlokalizowanych na lewych kończynach. Nie stwierdzono zmian trzewnych.

Progresja choroby w trakcie okresu dorastania spowodowała ograniczenie ruchów w lewej ręce, któremu towarzyszyło ogólne upośledzenie czynnościowe. Przeprowadzono szereg zabiegów chirurgicznych mających na celu usunięcie zmian. Wynik badania histopatologicznego wyciętych zmian pozwolił na postawienie diagnozy – naczyniaka krwionośnego z komórek wrzecionowatych. Z uwagi na umiejscowienie zmian, ich szybki nawrót oraz progresję zmian, nie zdecydowano się na przeprowadzenie kolejnych zabiegów chirurgicznych, natomiast pacjenta poddano terapii winblastyną w dawce 6 mg/m² przez 6 kolejnych miesięcy. Po 6 miesiącach stwierdzono ustabilizowanie choroby i zaprzestano terapii, jednak w ciągu kolejnych tygodni nastąpił nawrót choroby.

Pacjent odmówił leczenia winblastyną, stąd po konsultacji rozpoczęto terapię rapamycyną (sirolimus) w dawce 4 mg/dzień (2,5 mg/m²/dzień). Po 2 tygodniach terapii, zaobserwowano istotną poprawę kliniczną, charakteryzującą się zmianą konsystencji guzków (zmiękczenie) i wyglądu (utrata koloru purpurowego).

Ból ustąpił całkowicie, a pacjent uzyskał sprawność w lewej ręce. Ocena stanu niepełnosprawności przeprowadzona z wykorzystaniem skali QuickDASH, wykazała spadek (poprawę) z 80 punktów przed rozpoczęciem terapii, do 32 po zakończeniu leczenia rapamycyną. Cotygodniowe monitorowanie parametrów hematologicznych, nefrologicznych, wątrobowych lub tłuszczowych nie wykazało nieprawidłowości.

Po 4 miesiącach terapii przyjęto, że choroba ma charakter stabilny i zaprzestano leczenia, a pacjent był monitorowany w comiesięcznych odstępach czasu. Po okresie obserwacji wynoszącym 16 miesięcy, pozostałe zmiany były stabilne w ilości i wielkości, bez nawrotu bólu i z zachowaniem odpowiedniej funkcji ręki.

Kaylani 2013 [20]

Przypadek 3-letniej pacjentki z rozległymi segmentowymi naczyniakami krwionośnymi, powikłanymi owrzodzeniem ust, skutkujące tkliwością i ograniczonym doustnym spożywaniem pokarmów.

Pacjentkę poddano terapii doustnym prednizolonem w dawce 2 mg/kg/dzień do czasu postawienia definitywnej diagnozy (podejrzanie asocjacji PHACE). Badania obrazowe wykazały obecność naczynek w krtań, naczyniówce, lewym płacie wątroby i głowie trzustki oraz zmiany w obrębie czaszki.

Po 1 tygodniu nieskutecznej terapii kortykosteroidami, rozpoczęto terapię propranololem (2 mg/kg/dzień, doustnie) przy jednoczesnym odstawieniu kortykosteroidów. Po 9 tygodniach, ponownie włączono do terapii

prednizolon (3 mg/kg/dzień, doustnie) oraz winkrystynę (1 mg/m², dożylnie, 2x/tydzień). Jednocześnie na owrzodzone obszary ust zastosowano promieniowanie barwnego lasera pulsacyjnego. Pomimo tej terapii, zaobserwowano szybki postęp naczynek, objawiający się rozwojem całkowitej obstrukcją prawej osi wzrokowej, postępującym owrzodzeniem oraz ograniczeniem rozwoju.

Z uwagi na poważny stan pacjentki i brak odpowiedzi na wcześniejsze leczenie, pacjentka została poddana terapii sirolimusem (1,5 mg/m²/dzień). Po 4 tygodniach dwukrotnie zwiększono dawkę sirolimusu (1,5 mg/m²/2x dziennie). Propranolol odstawiono po 6 tygodniach od rozpoczęcia terapii sirolimusem, a kortykosteroidy odstawiano stopniowo.

Po 16 tygodniach terapii, badanie obrazowe MRI wykazało stabilizację objętości zmian wewnątrzczaszkowych z dowodami inwolucji guza. Po 3 miesiącach terapii, pacjentka była w stanie samodzielnie otworzyć oko. Po 9 miesiącach terapii i z dowodami ciągłej terapii, obniżono dawkę sirolimusu (0,2 mg; 0,54 mg/m²), jednak pacjentka doświadczyła nawrotu choroby. Ponowne zwiększenie dawki (0,5 mg/dzień; 1 mg/m²) skutkowało poprawą w objawach i wynikach fizykalnych. Ostatecznie, pacjentka otrzymuje sirolimus w dawce (0,5 mg/dzień; 1,3 mg/m²).

Nelson 2011 [21]

Przypadek 37-letniego mężczyzny z diagnozą naczynek jamistych o charakterze „plamy z wina porto”, obejmujących lewą przednią część klatki piersiowej. Pacjenta poddano terapii łączonej obejmującej zastosowanie impulsowego lasera barwnego oraz podanie sirolimusu. W celu dopasowania parametrów lasera przeprowadzono naświetlania przed rozpoczęciem terapii sirolimusem. Jednocześnie, miejsca te pełniły rolę kontroli. Po miesiącu od samodzielnych naświetlań, rozpoczęto podawanie sirolimusu (2 mg/dzień przez 7 dni do otrzymania stabilnego stężenia leku we krwi; następnie po ekspozycji na laser przez 4 kolejne tygodnie). Po 4 tygodniach od zastosowania lasera, pacjent zakończył przyjmowanie sirolimusu, a stan naczynek analizowano co 2-4 tygodnie przez okres 13 miesięcy.

Po 6 tygodniach, odbarwienie zmian zaobserwowano we wszystkich miejscach poddanych naświetlaniu, jednakże zmiany w miejscach naświetlonych przed podaniem sirolimusu uległy niemal całkowitemu powrotowi do stanu sprzed naświetlania w 8-13 miesiącu obserwacji. Miejsca poddane naświetlaniu w trakcie terapii sirolimusem uległy dalszemu odbarwieniu, które utrzymało się przez okres dłuższy niż 13 miesięcy od leczenia.

5.3. Bezpieczeństwo

5.3.1. Interferon alfa-2b w terapii naczynek chłonnych

Reinhardt 1997 [13]

Toksyczność terapii oceniono jako średnią u obu pacjentów. Pacjent 1 doświadczył spadku apetytu, nudności i wahań nastrojów. Drażliwość u pacjenta nie ustąpiła pomimo zmiany dawki, jednak pacjent nie doświadczał innych efektów niepożądanych.

U pacjenta 2 stwierdzono anemię i okresowe problemy ze strony układu pokarmowego, które wymagały zmiany dawkowania. Objawy te uległy poprawie po obniżeniu częstości dawkowania, a pozostałe występujące efekty niepożądane (średnia neutro- i trombocytopenia, podwyższony poziom enzymów wątrobowych, wysuszone oczy i zmęczenie) nie wymagały zmiany dawkowania.

W dwóch podanych przypadkach, interferon-alfa-2b okazał się skuteczny. U jednego pacjenta terapia wykazała znaczącą poprawę, brak potrzeby torakocentezy lub hospitalizacji z powodu przewlekłego wysięku chłonki i obrzęku limfatycznego. U drugiego pacjenta zaobserwowano stabilizację choroby z lekką poprawą w przypadku przewlekłych wysięków i licznych zmian kostnych. U obu pacjentów zaobserwowano istotną poprawę w tolerancji wysiłku fizycznego, która umożliwiła im uczestnictwo w bardziej forsownych zajęciach dnia codziennego.

Timke 2007 [15]

Efekty niepożądane oceniane jako średnie obejmowały: nudności, podwyższoną temperaturę ciała oraz bóle głowy w trakcie początkowych kilku miesięcy leczenia. Nie było potrzeby dostosowywania dawki leku, a występujące efekty niepożądane były leczone z wykorzystaniem paracetamolu. Po dwóch latach terapii, pacjent był w dobrym stanie fizycznym umożliwiającym mu powrót do szkoły oraz uprawianie sportu. Terapia interferonem-alfa-2b była kontynuowana przy jednoczesnym ograniczaniu stosowania żywienia pozajelitowego.

Venkatramani 2011 [16]

Terapia interferonem była dobrze tolerowana. Poważne osłabienie wymagało dwukrotnego obniżenia dawki u jednego pacjenta, a u drugiego zmianę w reżimie dawkowania. U jednego pacjenta rozwinęła się niedoczynność tarczycy wtórna do zapalenia tarczycy wywołanego przez czynniki immunologiczne. U dwóch pacjentów przerwano terapię interferonem z uwagi na nieodpowiednie stosowanie się do zaleceń lekarza (w 16 i 19 miesiącu terapii)

5.3.2. Sirolimus w terapii naczyńiaków krwionośnych

Riou 2012 [19]

Cotygodniowe monitorowanie parametrów hematologicznych, nefrologicznych, wątrobowych lub tłuszczowych nie wykazało nieprawidłowości.

Kaylani 2013 [20]

Zaobserwowane efekty niepożądane (w oparciu o CTCAE, wersja 4.0) obejmowały: hipertriglicydemię (stopień 1) obserwowana wielokrotnie, hipertriglicydemię (stopień 2) dwukrotnie, hipercholesterolemię (stopień 1) dwukrotnie. Pacjentka doświadczyła jednego epizodu umiarkowanej neutropenii gorączkowej oraz krótkotrwałych epizodów umiarkowanej zapalenia jamy ustnej i błony śluzowej (stopień 1). W pozostałych sytuacjach nie obserwowano neutropenii. U pacjentki wystąpiło również opóźnienie rozwoju motorycznego i werbalnego, u którego podstawie leży zdiagnozowana u pacjentki asocjacja PHACE.

Nelson 2011 [21]

Poza zaobserwowaniem śladów białek w moczu, nie obserwowano nieprawidłowości w parametrach hematologicznych i biochemicznych. Nie zaobserwowano leukopenii lub hiperlipidemii. Ocena bezpieczeństwa obejmowała również sposób gojenia się ran. Nie zaobserwowano powstawania pęcherzy, nadżerek, bliznowacenia oraz zaburzeń pigmentacji.

5.3.3. Dane dotyczące bezpieczeństwa w oparciu o Charakterystyki Produktów Leczniczych

IntronA (interferon-alfa-2b) [6]

Tabela 2 Działania niepożądane zgłaszane podczas badań klinicznych lub już po wprowadzeniu na rynek produktu IntronA w monoterapii lub w leczeniu skojarzonym z rybawiryną

Klasyfikacja układów i narządów	Działania niepożądane					
	Bardzo często (≥1/10):	Często (≥1/100 do 1/10):	Niezbyt często (≥1/1000 do <1/100):	Rzadko (≥1/10 000 do <1/1000):	Bardzo rzadko (<1/10 000):	Nieznana:
Zakażenia i zarażenia pasożytnicze	Zapalenie gardła*, zakażenia wirusowe*	Zapalenie oskrzeli, zapalenie zatok, opryszczka pospolita (oporna), zapalenie błony śluzowej nosa	Zakażenia bakteryjne	Zapalenie płuc, posocznica		
Zaburzenia krwi i układu chłonnego	Leukopenia	Trombocytopenia, limfadenopatia, limfopenia		Anemia aplastyczna	Aplazja czerwonych krwinek, idiopatyczna plamica małopłytkowa, zakrzepowa plamica małopłytkowa	
Zaburzenia układu immunologicznego					Sarkoidoza, zaostrzenie sarkoidozy	Toczeń trzewny układowy, zapalenie naczyń, reumatoidalne zapalenie stawów (nowo zdiagnozowane lub nasilenie objawów), zespół Vogt-Koyanagi-Harada, ostre reakcje nadwrażliwości

						obejmujące pokrzywkę, obrzęk naczyń, skurcz oskrzeli, anafilaksję
Zaburzenia endokrynologiczne		Niedoczynność tarczycy, nadczynność tarczycy			Cukrzyca, nasilenie cukrzycy	
Zaburzenia metabolizmu i odżywiania	Jadłowstręt	Hipokalcemia, odwodnienie, hiperurykemia, pragnienie			Hiperglikemia, hipertriglicydemia, nasilenie łaknienia	
Zaburzenia psychiczne	Depresja, bezsenność, niepokój, chwiejność emocjonalna*, pobudzenie, nerwowość	Splątanie, zaburzenia snu, osłabienie popędu seksualnego		Myśli samobójcze	Samobójstwo, próby samobójcze, agresywne zachowanie (czasami skierowane przeciwko innym), psychoza, również z omamami	Wyobrażenia zachowań zagrażających życiu ludzi, zmiany stanu psychicznego, mania, zaburzenia afektywne dwubiegunowe
Zaburzenia układu nerwowego	Zawroty głowy, ból głowy, zaburzenia koncentracji, suchość w ustach	Drżenia, parestezje, hipoestezja, migrena, udarzenia gorąca, senność, wypaczone odczuwanie smaku	Neuropatia obwodowa		Krwotok mózgowo-naczyniowy, niedokrwienie mózgowo-naczyniowe, drgawki, upośledzenie świadomości, encefalopatia	Mononeuropatie, śpiączka
Zaburzenia oka	Niewyraźne widzenie	Zapalenie spojówek, nieprawidłowe widzenie, zaburzenie gruczołu łzowego, ból oka		Wylewy do siatkówki, retinopatie (również obrzęk płamki), niedrożność tętnicy lub żyły siatkówkowej, zapalenie nerwu wzrokowego, tarcza zastoinowa, utrata ostrości widzenia lub pola widzenia, objaw „ognisk waty”	Surowicze odwarstwienie siatkówki	
Zaburzenia ucha i błędnika		Zawroty głowy, szумы uszne			Głuchota, zaburzenia słuchu	
Zaburzenia serca		Kołatanie serca, tachykardia		Kardiomiopatia	Zawał mięśnia sercowego, niedokrwienie mięśnia sercowego	Zastoinowa niewydolność serca, wysięk osierdziowy, arytmia
Zaburzenia naczyniowe		Nadciśnienie tętnicze			Niedokrwienie obwodowe, niedociśnienie tętnicze	

Zaburzenia układu oddechowego, klatki piersiowej i śródpiersia	Duszność*, kaszel*	Krwawienie z nosa, zaburzenia oddychania, przekrwienie błony śluzowej nosa, wodnisty wyciek z nosa, suchy kaszel			Nacieki płucne, zapalenie płuc	
Zaburzenia żołądka i jelit	Nudności, wymioty, ból brzucha, biegunka, zapalenie jamy ustnej, dyspepsja	Wrzodziejące zapalenie jamy ustnej, ból w prawym nadbrzuszu, zapalenie języka, zapalenie dziąseł, zaparcie, luźne stolce			Zapalenie trzustki, niedokrwienne zapalenie jelita grubego, wrzodziejące zapalenie jelita grubego, krwawienie z dziąseł	Zaburzenia przyzębia, zaburzenia zębów
Zaburzenia wątroby i dróg żółciowych		Hepatomegalia			Toksyczne uszkodzenie wątroby (również śmiertelne)	
Zaburzenia skóry i tkanki podskórnej	Łysienie, świąd*, suchość skóry*, wysypka*, zwiększona potliwość	Łuszczyca (nowo zdiagnozowana lub nasilenie objawów), wysypka grudkowo-plamkowa, wysypka toczniowa, wyprysk, rumień, zaburzenia skóry			Zespół Stevensa-Johnsona, martwica toksyczno-rozplywna naskórka, rumień wielopostaciowy	
Zaburzenia mięśniowo-szkieletowe i tkanki łącznej	Ból mięśni, ból stawów, ból mięśniowo-szkieletowy	Zapalenie stawów			Rabdomioliza, zapalenie mięśni, kurcze nóg, ból pleców	
Zaburzenia nerek i dróg moczowych		Częstomocz			Niewydolność nerek, zaburzenie czynności nerek, zespół nerczycowy	
Zaburzenia układu rozrodczego i piersi		Brak miesiączki, ból piersi, nieprawidłowe miesiączkowanie, krwawienie z dróg rodnych, zaburzenie cyklu miesiączkowego, zaburzenia pochwy				
Zaburzenia ogólne i stany w miejscu podania	Zapalenie w miejscu wstrzyknięcia, reakcja w miejscu wstrzyknięcia*, zmęczenie, sztywność, gorączka, objawy grypopodobne, astenia, drażliwość, ból w klatce piersiowej, złe samopoczucie	Ból w miejscu wstrzyknięcia			Martwica w miejscu wstrzyknięcia, obrzęk twarzy	
Badania diagnostyczne	Spadek masy ciała					

* Te działania niepożądane były wyłącznie związane ze stosowaniem samego produktu IntronA

Działania niepożądane obserwowane u pacjentów z wirusowym zapaleniem wątroby typu C są reprezentatywne dla całej grupy działań niepożądanych, związanych ze stosowaniem produktu IntronA również w innych wskazaniach, przy czym częstość ich występowania niekiedy zależy od zastosowanej dawki leku. Na przykład w badaniu, w którym stosowano leczenie pomocnicze produktem IntronA w dużych dawkach u pacjentów z czerniakiem, częstość występowania zmęczenia, gorączki, bólów mięśniowych, neutropenii lub niedokrwistości, jadłowstrętu, nudności i wymiotów, biegunki, dreszczy, objawów grypopodobnych, depresji, łysienia, zmian odczuwania smaku oraz zawrotów głowy była większa niż w badaniu dotyczącym zapalenia wątroby typu C. Stopień nasilenia działań niepożądanych także zwiększał się wraz ze zwiększeniem dawki (wg WHO stopień III i IV, odpowiednio u 66% i 14% pacjentów), podczas gdy działania o nasileniu lekkim do średniego związane były zwykle z małymi dawkami. Dzięki modyfikacji dawki zwykle następowało złagodzenie działań niepożądanych.

Działania niepożądane ze strony układu sercowo-naczyniowego, zwłaszcza arytmia, wydają się być związane z aktualną chorobą serca lub wcześniejszym leczeniem produktami o działaniu kardiotoksycznym. Kardiomiopatię, która może przemijać po zaprzestaniu podawania interferonu, obserwowano rzadko u pacjentów, u których wcześniej nie stwierdzano choroby serca.

U pacjentów leczonych interferonami alfa donoszono o występowaniu różnych chorób autoimmunologicznych, w tym chorób tarczycy, toczeń rumieniowaty układowy, reumatoidalne zapalenie stawów (ujawnienie lub nasilenie istniejącej choroby), idiopatycznej i zakrzepowej plamicy małopłytkowej, zapalenia naczyń, neuropatii, w tym mononeuropatii.

Tabela 3. Działania niepożądane bardzo częste i częste zgłaszane w badaniach klinicznych u dzieci i młodzieży leczonych produktem IntronA w skojarzeniu z rybawiryną

Klasyfikacja układów i narządów	Działania niepożądane	
	Bardzo często (≥1/10):	Często (≥1/100 do <1/10):
Zakażenia i zarażenia pasożytnicze	Zakażenia wirusowe, zapalenie gardła	Zakażenia grzybicze, zakażenia bakteryjne, zakażenia płuc, zapalenie ucha środkowego, ropień okołozębowy, opryszczka pospolita, zakażenia układu moczowego, zapalenie pochwy, zapalenie żołądka i jelit
Nowotwory łagodne, złośliwe i nieokreślone (w tym torbiele i polipy)		Nowotwór (nieokreślone)
Zaburzenia krwi i układu chłonnego	Niedokrwistość, neutropenia	Trombocytopenia, limfadenopatia
Zaburzenia endokrynologiczne	Niedoczynność tarczycy	Nadczynność tarczycy, wirylizm
Zaburzenia metabolizmu i odżywiania	Anoreksja	Hipertriglicydemia, hiperurykemia, wzmożone łaknienie
Zaburzenia psychiczne	Depresja, chwiejność emocjonalna, bezsensowność	Myśli samobójcze, reakcje agresywne, splątanie, zaburzenia zachowania, pobudzenie, somnambulizm, niepokój, nerwowość, zaburzenia snu, niezwykle sny, apatia
Zaburzenia układu nerwowego	Bóle głowy, zawroty głowy	Hyperkinezja, drżenia, dysfonia, parestezje, hipoestezja, hiperestezja, zaburzenia koncentracji, senność
Zaburzenia oka		Zapalenie spojówek, ból oka, nieprawidłowe widzenie, nieprawidłowości gruczołu łzowego
Zaburzenia naczyniowe		Uderzenia gorąca, błądność
Zaburzenia układu oddechowego, klatki piersiowej i śródpiersia		Duszność, szybkie oddychanie, krwawienie z nosa, kaszel, przekrwienie błony śluzowej nosa, podrażnienie błony śluzowej nosa, wodnisty wyciek z nosa, kichanie
Zaburzenia żołądka i jelit	Biegunka, wymioty, nudności, bóle brzucha	Owrzodzenie ust, wrzodziejące zapalenie jamy ustnej, zapalenie jamy ustnej, ból z prawej strony nadbrzusza, dyspepsja, zapalenie języka, refluks żołądkowo-przełykowy, zaburzenia odżytnicy, zaparcia, luźne stolce, ból zębów, zaburzenia zębów
Zaburzenia wątroby i dróg żółciowych		Zaburzenia czynności wątroby
Zaburzenia skóry i tkanki podskórnej	Łysienie, wysypka	Reakcje nadwrażliwości na światło, wysypka grudkowo-plamkowa, wyprysk, trądzik, zaburzenia skóry, zaburzenia paznokci, przebarwienia skóry, świąd,

		suchość skóry, rumień, siniaki, nasiloną potliwość
Zaburzenia mięśniowo-szkieletowe i tkanki łącznej	Ból stawów, ból mięśni, bóle mięśniowo-szkieletowe	
Zaburzenia nerek i dróg moczowych		Mimowolne oddawanie moczu, zaburzenia w oddawaniu moczu, nietrzymanie moczu
Zaburzenia układu rozrodczego i piersi		Kobiety: brak miesiączki, krwawienie z dróg rodnych, zaburzenia miesiączkowania, zaburzenia pochwy Mężczyźni: ból jąder
Zaburzenia ogólne i stany w miejscu podania	Zapalenie w miejscu wstrzyknięcia, reakcja w miejscu wstrzyknięcia, zmęczenie, sztywność, gorączka, objawy grypopodobne, złe samopoczucie, drażliwość	Ból w klatce piersiowej, astenia, obrzęk, ból w miejscu wstrzyknięcia
Badania diagnostyczne	Zmniejszenie wskaźnika wzrostu (zmniejszenie wzrostu i (lub) masy ciała w stosunku do wieku)	
Urazy, zatrucia i powikłania po zabiegach		Uszkodzenie skóry

Rapamune (sirolimus) [7]

Tabela 4 Działania niepożądane zgłaszane podczas badań klinicznych lub już po wprowadzeniu na rynek produktu Rapamune

Klasyfikacja układów i narządów	Działania niepożądane				
	Bardzo często (≥1/10):	Często (≥1/100 do <1/10):	Niezbyt często (≥1/1000 do <1/100):	Rzadko (≥1/10 000 do <1/1000):	Nieznana:
Zakażenia i zarażenia pasożytnicze	zakażenia układu moczowego	posocznica, zapalenie płuc, odmiedniczkowe zapalenie nerek, opryszczka zwykła, zakażenia grzybicze, wirusowe i bakteryjne (takie jak zakażenia wywołane przez Mycobacterium, w tym gruźlica, wirusy Epsteina-Barr, CMV, wirusy ospy wietrznej i półpaśca)			zapalenie jelita cienkiego i okrężnicy wywołane przez Clostridium difficile
Nowotwory łagodne, złośliwe i nieokreślone (w tym torbiele i polipy)		rak skóry*	chłoniak* lub rozrost tkanek układu chłonnego po przeszczepieniu		
Zaburzenia krwi i układu chłonnego	trombocytopenia, niedokrwistość	zakrzepowa plamica małopłytkowa lub zespół hemolitycznomocznicowy, leukopenia, neutropenia	pancytopenia		
Zaburzenia układu immunologicznego				Reakcje nadwrażliwości, w tym reakcje anafilaktyczne lub rzekomoanafilaktyczne, obrzęk naczynioruchowy, złuszczone zapalenie skóry i zapalenie naczyń wywołane nadwrażliwością	
Zaburzenia metabolizmu i odżywiania	hipokaliemia, hipofosfatemia, hipercholesterolemia, hiperglikemia, hipertrójglicerydemia	cukrzyca			

Zaburzenia układu nerwowego	ból głowy				
Zaburzenia serca		tachykardia	Wysięk osierdziowy (w tym hemodynamicznie istotny wysięk u dzieci i dorosłych)		
Zaburzenia naczyniowe	torbiele limfatyczne, nadciśnienie	zakrzepica żył głębokich	zatorowość płucna	obrzęk limfatyczny	
Zaburzenia układu oddechowego, klatki piersiowej i śródpiersia		zapalenie płuc*, wysięk opłucnowy, krwawienie z nosa	krwotok płucny	proteinoza pęcherzyków płucnych	
Zaburzenia żołądka i jelit	ból brzucha, biegunka, zaparcie, nudności	zapalenie błony śluzowej jamy ustnej, wodobrzusze	zapalenie trzustki		
Zaburzenia wątroby i dróg żółciowych		zmiany w wynikach prób wątrobowych			niewydolność wątroby*
Zaburzenia skóry i tkanki podskórnej	trądzik	wysypka			
Zaburzenia mięśniowo-szkieletowe i tkanki łącznej	bóle stawów	martwica kości			
Zaburzenia nerek i dróg moczowych		białkomocz	zespół nerczycowy	ogniskowe segmentalne stwardnienie kłębuszków nerkowych*	
Zaburzenia układu rozrodczego i piersi		torbiele jajników, zaburzenia miesiączkowania (w tym brak miesiączki i obfite miesiączki)			
Zaburzenia ogólne i stany w miejscu podania	obrzęki obwodowe, gorączka, ból	nieprawidłowe gojenie*, obrzęki			
Badania diagnostyczne	zwiększona aktywność dehydrogenazy mleczanowej we krwi, zwiększone stężenie kreatyniny we krwi	zwiększona aktywność AspAT, zwiększona aktywność AlAT			

* patrz poniżej

Immunosupresja zwiększa podatność na rozwój chłoniaków i innych nowotworów złośliwych, zwłaszcza skóry.

U pacjentów leczonych produktami immunosupresyjnymi, w tym Rapamune, zgłaszano przypadki zakażenia wirusem Polyoma BK wywołujące nefropatię oraz zakażenia wirusem Polyoma JC wywołujące postępującą wielogniskową leukoencefalopatię (PML).

Obserwowano hepatotoksyczność, której ryzyko może wzrastać wraz ze zwiększaniem się stężenia minimalnego sirolimusa we krwi. Rzadko notowano zakończoną zgonem martwicę wątroby w przypadku zwiększenia wartości minimalnego stężenia sirolimusa we krwi.

U pacjentów poddawanych leczeniu immunosupresyjnemu, w tym produktem Rapamune, występowały niekiedy zakończone zgonem przypadki śródmiąższowych chorób płuc (w tym zapalenie płuc i, rzadziej występujące, zarostowe zapalenie oskrzelików z organizującym się zapaleniem płuc (BOOP, ang. bronchiolitis obliterans organising pneumonia) oraz zwłóknienie płuc), w których nie rozpoznano etiologii zakaźnej. W niektórych przypadkach dochodziło do ustąpienia śródmiąższowej choroby płuc po

zaprzestaniu podawania lub zmniejszeniu dawki produktu Rapamune. Ryzyko może wzrastać wraz ze zwiększaniem się wartości minimalnego stężenia syrolimusa we krwi.

Po przeszczepieniu obserwowano przypadki nieprawidłowego gojenia się ran, w tym powierzchniowe rozejście się brzegów ran, przepukliny pooperacyjne, rozejście się zespoleń (np. ran, naczyń, dróg oddechowych, moczowodów, dróg żółciowych).

U niektórych pacjentów podczas stosowania produktu Rapamune obserwowano zaburzenia parametrów nasienia. W większości przypadków zaburzenia te ustępowały po zaprzestaniu stosowania produktu Rapamune.

U pacjentów z opóźnioną czynnością przeszczepu syrolimus może opóźnić przywrócenie czynności nerek.

Równoczesne stosowanie syrolimusa i inhibitora kalcyneuryny może zwiększać ryzyko, wywołanych działaniem inhibitora kalcyneuryny: zespołu hemolityczno-mocznicowego, zakrzepowej plamicy małopłytkowej lub zakrzepowej mikroangiopatii.

Zgłaszano przypadki ogniskowego, segmentowego stwardnienia kłębuszków nerkowych.

U pacjentów otrzymujących produkt Rapamune zgłaszano również przypadki gromadzenia się płynu, w tym obrzęku obwodowego, obrzęku wskutek niedrożności naczyń chłonnych, wysięku opłucnowego, wysięku osierdziowego (w tym hemodynamicznie istotny wysięk u dzieci i dorosłych).

W badaniu oceniającym u biorców nerki bezpieczeństwo i skuteczność konwersji z inhibitorów kalcyneuryny na syrolimus (stężenie docelowe 12-20 ng/ml) w leczeniu podtrzymującym, wstrzymano dalsze włączanie do badania podgrupy pacjentów (n=90), u których początkowy współczynnik przesączania kłębuszkowego był mniejszy niż 40 ml/min (patrz punkt 5.1). W grupie leczonej syrolimusem (n=60, mediana czasu po transplantacji 36 miesięcy) zanotowano większą częstość występowania ciężkich działań niepożądanych, w tym: zapalenia płuc, ostrego odrzucania przeszczepu, utraty przeszczepu lub zgonu.

Zgłaszano przypadki torbieli jajników i zaburzeń miesiączkowania (w tym braku miesiączki i obfitych miesiączek). Pacjentki z objawowymi torbielami jajników należy poddać dalszej ocenie diagnostycznej. Częstość występowania torbieli jajników może być większa u kobiet przed menopauzą niż u kobiet po menopauzie. W pewnych przypadkach torbiele jajników i wymienione wyżej zaburzenia miesiączkowania ustąpiły po odstawieniu produktu Rapamune.

Dzieci i młodzież

U dzieci i młodzieży (w wieku poniżej 18 lat) nie przeprowadzono kontrolowanych badań klinicznych z uwzględnieniem dawkowania porównywalnego do obecnie zatwierdzonego dawkowania produktu Rapamune u dorosłych.

Bezpieczeństwo oceniono w kontrolowanym badaniu klinicznym obejmującym biorców przeszczepu nerki w wieku poniżej 18 lat z dużym ryzykiem immunologicznym, zdefiniowanym jako występujący w przeszłości raz lub więcej epizod ostrego odrzucania przeszczepu i (lub) przewlekła nefropatia przeszczepu potwierdzone biopsją (patrz punkt 5.1). Podawanie Rapamune w skojarzeniu z inhibitorami kalcyneuryny i kortykosteroidami wiązało się ze zwiększonym ryzykiem pogorszenia

czynności nerek, zaburzeń lipidowych w surowicy krwi (w tym zwiększone stężenie trójglicerydów i cholesterolu w surowicy) oraz zakażeń układu moczowego. Badany schemat leczenia (ciągłe stosowanie Rapamune w połączeniu z inhibitorem kalcyneuryny) nie jest wskazany u pacjentów dorosłych, dzieci i młodzieży.

W innym badaniu zamierzano ocenić u pacjentów w wieku 20 lat i młodszych bezpieczeństwo progresywnego wycofania kortykosteroidów (począwszy od 6. miesiąca po przeszczepieniu) ze schematu leczenia immunosupresyjnego wdrożonego zaraz po transplantacji, który obejmował immunosupresję pełnymi dawkami zarówno produktu Rapamune, jak i inhibitora kalcyneuryny w skojarzeniu z indukcją bazyliksymabem. Z 274 włączonych pacjentów, u 19 pacjentów (6,9%) zgłoszono rozwinięcie poprzyszczepowej choroby limfoproliferacyjnej (PTLD, ang. post-transplant lymphoproliferative disorder). Spośród 89 pacjentów EBV seronegatywnych przed przeszczepieniem, u 13 pacjentów (15,6%) zgłoszono rozwinięcie PTLD. Wszyscy pacjenci, u których rozwinęło się PTLD byli w wieku poniżej 18 lat.

Ze względu na niewystarczające doświadczenie produkt Rapamune nie jest zalecany do stosowania u dzieci i młodzieży.

6. Analiza ekonomiczna

Z uwagi na brak danych, w tym dotyczących oszacowania efektywności klinicznej, nie wykonano oszacowań.

7. Analiza wpływu na budżet

Ze względu na brak szczegółowych danych przedstawiono aktualny stan finansowania produktów leczniczych: interferon-alfa-2b i sirolimus w przedmiotowych wskazaniach ze środków publicznych w Polsce.

7.1. Aktualny stan finansowania ze środków publicznych w Polsce

W latach 2012 i 2013 wydatki płatnika publicznego na finansowanie stosowania produktu leczniczego interferon-alfa-2b zakwalifikowanego do wskazania D18.1 były następujące:

Tabela 5. Wydatki na stosowanie interferonu-alfa-2b we wskazaniu D18.1.

Kod rozpoznania	2012			2013		
	Liczba wniosków	Liczba zgód	Wartość leku dla cyklu – zgoda	Liczba wniosków	Liczba zgód	Wartość leku dla cyklu – zgoda
D18.1	1	1	2 718,83	1	1	3 625,08

W latach 2012 i 2013 wydatki płatnika publicznego na finansowanie stosowania produktu leczniczego sirolimus w wskazaniach zakwalifikowanych do kodów ICD-10: D18.0 i D18.1 były następujące:

Tabela 6. Wydatki na stosowanie sirolimusu we wskazaniach D18.0 i D18.1.

Kod rozpoznania	2012			2013		
	Liczba wniosków	Liczba zgód	Wartość leku dla cyklu – zgoda	Liczba wniosków	Liczba zgód	Wartość leku dla cyklu – zgoda
D18.0						
D18.1						
Brak danych						

8. Podsumowanie

Przedmiot wniosku

Zlecenie dotyczy wydania rekomendacji w sprawie usunięcia ze świadczeń gwarantowanych świadczenia obejmującego podanie produktu leczniczego sirolimus w rozpoznaniach zakwalifikowanych do kodów: D18.0 i D18.1 oraz podanie produktu leczniczego interferon alfa-2b w rozpoznaniu określonym kodem D18.1 w ramach programu chemioterapii niestandardowej.

Zlecenie z art. 31 e ust. 1 ustawy o z dnia 24 sierpnia 2004 roku o świadczeniach opieki zdrowotnej finansowanych ze środków publicznych (Dz. U. z 2008 r. Nr 164, poz.1027 z późn. zm.).

W korespondencji z dnia 2 października 2013 roku Minister Zdrowia przekazał zlecenie dotyczące wydania rekomendacji w sprawie usunięcia ze świadczeń gwarantowanych obejmujących podanie interferonu alfa-2b w rozpoznaniu określonym kodem: D18.1 (naczyniak chłonny o dowolnym umiejscowieniu). W korespondencji z dnia 15 stycznia 2014 roku Minister Zdrowia przekazał zlecenie dotyczące wydania rekomendacji w sprawie usunięcia ze świadczeń gwarantowanych obejmujących podanie sirolimus w rozpoznaniach zakwalifikowanych do kodów: D18.0 (naczyniak krwionośny o dowolnym umiejscowieniu) i D18.1 (naczyniak chłonny o dowolnym umiejscowieniu). W toku prac wystąpiono do ekspertów klinicznych z prośbą o opinie dotyczące ww. technologii medycznej.

Ponadto wystąpiono do Narodowego Funduszu Zdrowia oraz Ministerstwa Zdrowia z prośbą o podanie danych dotyczących ilości zrefundowanych opakowań produktu leczniczego interferon alfa-2b i sirolimus oraz liczby pacjentów leczonych wnioskowaną technologią w przedmiotowych wskazaniach. Do dnia ukończenia raportu nie otrzymano danych dotyczących sirolimusu.

Problem zdrowotny

Naczyniaki (znamiona naczyniowe) są to rozmaite zmiany istniejące zazwyczaj od urodzenia. Powstające w wyniku bądź rozszerzenia naczyń krwionośnych (naevus flammeus), bądź rozrostu naczyń włosowatych, tętniczych, żylnych lub chłonnych. Rozróżnia się naczyniaki krwionośne (haemangioma) oraz naczyniaki chłonne (lymphangioma).

Naczyniaki krwionośne dzielą się na:

- naczyniaki płaskie (naevus flammeus, port wine naevus) - leży w poziomie skóry, jest często jednostronny, umiejscowiony głównie na karku i twarzy, występuje we wczesnym dzieciństwie. Zmiany o centralnej lokalizacji mogą ustępować samoistnie, jednostronne (brzeżne) utrzymują się trwale. Naczyniaki płaskie jednostronne umiejscowione na twarzy wzdłuż przebiegu nerwu trójdzielnego mogą łączyć się ze zmianami w ośrodkowym układzie nerwowym i jaskrą (zespół Sturge'a-Webera). Naczyniaki płaskie umiejscowione na kończynach mogą być związane ze

znacznym przerostem kości i tkanek miękkich oraz rozszerzeniami żyłakowatymi (zespół Klippela-Trenaunaya).

- naczyniaki jamiste (haemangioma cavernosum) - zmiany są skórne (wyniosłe guzki) lub podskórne (varietas subcutanea), a najczęściej jest to postać mieszana. Wykwity guzowate są barwy sinoczerwonej, najczęściej umiejscawiają się na twarzy i owłosionej skórze głowy, niekiedy jednostronnie. Nierzadko usadawiają się również na błonach śluzowych jamy ustnej, powodując powiększenie języka (macroglossia) i obrzęk warg. Może dojść do zaników kostnych. Występują we wczesnym dzieciństwie, powiększając się zazwyczaj wraz ze wzrostem dziecka. W 70% przypadków ustępują samoistnie, zwłaszcza w następstwie ucisku lub urazów mechanicznych, które powodują rozpad. Rozległe naczyniaki jamiste u noworodków mogą być połączone z trombocytopenią, wywołaną zużyciem płytek krwi wskutek wykrzepiania wewnątrznaczyniowego – zespół Kasabacha-Merritta. Trombocytopenia cofa się po ustąpieniu naczyniaków (samoistnie lub w wyniku leczenia).
- naczyniaki gwiazdziste (angioma stellatum, naevus araneus) - są to na ogół liczne, drobne guzki barwy czerwonej z promieniście rozchodzącymi się naczyniami włosowatymi, powstające w wyniku nowotworzenia naczyń włosowatych i drobnych naczyń tętnicznych. Najczęściej umiejscowione są na tułowiu lub twarzy. Są częstsze u dzieci, a u dorosłych – u kobiet. Niekiedy występują wysiewnie w ciąży i po porożu albo towarzyszą chorobom wątroby (angioma stellatum eruptivum).

Naczyniaki rubinowoczerwone u osób w starszym wieku, głównie umiejscowione na tułowiu, noszą nazwę naczyniaków starczych (angioma senile).

Naczyniak chłonny zwykły i jamisty (Lymphangioma simplex et cavernosum)

W naczyniaku chłonnym zwykłym wykwitami pierwotnymi są pęcherzyki, z których przy nakłuciu wydobywa się przezroczysty płyn. Odmiana jamista ma charakter głębszych, sprężystych tworów guzowatych, niekiedy pokrytych na powierzchni przezroczystymi pęcherzykami. Jeśli pęcherzyki są krwotoczne, naczyniak ma charakter mieszany (lymph-haemangioma).

Najczęstszym umiejscowieniem jest: twarz, błony śluzowe jamy ustnej oraz okolice płciowe.

Opis wnioskowanej technologii medycznej

Interferon-alfa-2b

Interferony są rodziną niskocząsteczkowych białek o masie cząsteczkowej wynoszącej około 15 000 do 21 000 daltonów. Są one wytwarzane i wydzielane przez komórki w odpowiedzi na zakażenia wirusem lub różne induktory syntetyczne i biologiczne. Zidentyfikowano trzy główne klasy interferonów: alfa, beta i gamma. Te trzy główne klasy nie są jednorodne i mogą zawierać kilka różniących się masą cząsteczkową rodzajów interferonów. Zidentyfikowano ponad 14 genetycznie różnych ludzkich interferonów alfa. IntronA został sklasyfikowany jako rekombinowany interferon alfa-2b.

Interferony oddziałują na komórkę przez wiązanie się ze swoistymi receptorami na powierzchni komórki. Ludzkie receptory interferonów, jakie wyizolowano z ludzkich komórek limfoblastoidalnych (komórek Daudiego), są białkami o bardzo asymetrycznej budowie. Są one selektywne dla interferonów ludzkich, ale nie mysich, co sugeruje swoistość gatunkową. Również badania z innymi interferonami wykazują, że związki te są swoiste gatunkowo. Mimo to, niektóre gatunki małp, np. rezusy, są wrażliwe na farmakodynamiczną stymulację w wyniku kontaktu z ludzkim interferonem typu 1.

Produkt leczniczy IntronA (interferon alfa-2b) jest wskazany w leczeniu: przewlekłego wirusowego zapalenia wątroby typu B lub C; białaczki włochatokomórkowej; przewlekłej białaczki szpikowej; szpiczaku mnogim; chłoniaku grudkowym; rakowiaku; czerniaku złośliwym.

Sirolimus

Syrolimus hamuje aktywację limfocytów T indukowaną przez większość czynników pobudzających, poprzez blokowanie, zależnego i niezależnego od jonów wapnia, wewnątrzkomórkowego przewodzenia sygnałów. Badania wykazały, że działanie terapeutyczne syrolimusa zależy od innego mechanizmu niż działanie cyklosporyny, takrolimusa i innych leków immunosupresyjnych. Z danych doświadczalnych wynika, że syrolimus wiąże się ze specyficznym białkiem cytozolowym FKPB-12, a kompleks FKPB-12-syrolimus hamuje aktywację mTOR ssaków (ang. mammalian Target Of Rapamycin), kinazy o zasadniczym znaczeniu dla postępu cyklu komórkowego. Zahamowanie aktywności mTOR prowadzi do zablokowania niektórych specyficznych szlaków przewodzenia sygnałów. Ostatecznym wynikiem takiego działania jest zahamowanie aktywacji limfocytów, prowadzące do immunosupresji.

Produkt leczniczy Rapamune (sirolimus) jest wskazany w profilaktyce odrzucenia przeszczepu u dorosłych biorców przeszczepów nerki, obciążonych małym lub umiarkowanym ryzykiem immunologicznym. Zalecane jest stosowanie początkowo produktu Rapamune, w skojarzeniu z cyklosporyną w mikroemulsji i

kortykosteroidami przez okres od 2 do 3 miesięcy. Rapamune można stosować w terapii podtrzymującej w skojarzeniu z kortykosteroidami tylko pod warunkiem stopniowego odstawienia cyklosporyny w mikroemulsji.

Alternatywne technologie medyczne

Terapia naczynek obejmuje stosowanie m.in.: kortykosteroidów, interferonu (alfa lub gamma) oraz chemioterapeutyków (winkrystyna lub cyklofosfamid). Terapie te stosuje się pojedynczo, w leczeniu skojarzonym lub w ramach leczenia wspomagającego przy chirurgicznym zabiegu wycięcia zmiany, iniekcji bezpośrednio do zmiany, terapii laserowej lub skleroterapii.

W przypadku naczynek krwionośnych (ze szczególnym uwzględnieniem naczynek wczesniomowlęcych) skuteczny okazuje się propranolol.

Skuteczność kliniczna i bezpieczeństwo

Interferon-alfa-2b w terapii naczynek chłonnych

W ramach analizy klinicznej odnaleziono 5 publikacji spełniających kryteria włączenia do przeglądu. Włączone badania raportowały wyniki terapii u pacjentów (studia przypadku/ów) z diagnozą limfangiomasozy lub zespołu Gorham-Stout, w przebiegu których występują naczyniaki chłonne.

Analiza objęła 9 pacjentów z chorobą Gorham-Stout oraz 4 pacjentów z limfangiomasozą.

W grupie pacjentów (n = 9) z chorobą Gorham-Stout, interferon-alfa-2b był stosowany w dawce od 1 mln IU/m² do maksymalnej w wysokości 3 mln IU/m². U 8/9 pacjentów zaobserwowano stabilizację choroby odnoszącą się do zmian kostnych, a u dwóch pacjentów zaobserwowano poprawę stanu zdrowia. U jednego z pacjentów, który nie stosował się do zaleceń lekarskich zaobserwowano progresję zmian w śledzionie oraz 3 złamania w różnych kościach długich w ciągu 1 roku od momentu przerwania terapii interferonem i bisfosfonianami. Wznowienie terapii skutkowało stabilizacją ilości i wielkości zmian w śledzionie oraz tylko 1 złamaniem w trakcie 3 letniego okresu obserwacji. W przypadku jednego pacjenta, terapia interferonem-alfa-2b spowodowała wystąpienie trombocytopenii i hepatopatii, które wymagały zaprzestania podawania leku. Pacjent wymagał zabiegu operacyjnego, a dalszą stabilizację progresji choroby uzyskano poprzez stosowanie pegylowanego interferonu-alfa-2b.

W grupie 4 pacjentów z diagnozą limfangiomasozy, zastosowanie interferonu-alfa-2b było skuteczne u 3 pacjentów (brak hospitalizacji, poprawa tolerancji wysiłku fizycznego, poprawa funkcji oddechowych, wzrost wagi). W 1 przypadku terapia interferonem-alfa-2b okazała się nieskuteczna, a pacjent zmarł.

Sirolimus w terapii naczynek krwionośnych

Do analizy włączono 3 publikacje będące studiami przypadku dotyczącymi stosowania sirolimusu w terapii naczynek krwionośnych.

Pierwszy przypadek obejmował dorosłego pacjenta z chorobą Maffucciego i licznymi zmianami naczyniowymi. Pacjenta poddano terapii sirolimusem po niepowodzeniu wcześniejszych terapii. Po 2 tygodniach terapii, zaobserwowano istotną poprawę kliniczną, charakteryzującą się zmianą konsystencji guzków (zmiękczenie) i wyglądu (utrata koloru purpurowego), przy jednoczesnym całkowitym ustąpieniu bólu i odzyskaniu sprawności w lewej ręce.

Drugi przypadek opisuje stosowanie sirolimusu u 3-letniej pacjentki z rozległymi segmentowymi naczyniakami krwionośnymi i diagnozą asocjacji PHACE. Terapię sirolimusem rozpoczęto po niepowodzeniu wcześniejszych terapii. Po 16 tygodniach terapii, badanie obrazowe MRI wykazało stabilizację objętości zmian wewnątrzczaszkowych z dowodami inwolucji guza. Po 3 miesiącach terapii, pacjentka była w stanie samodzielnie otworzyć oko. Po 9 miesiącach terapii i z dowodami ciągłej terapii, obniżono dawkę sirolimusu (0,2 mg; 0,54 mg/m²), jednak pacjentka doświadczyła nawrotu choroby. Ponowne zwiększenie dawki (0,5 mg/dzień; 1 mg/m²) skutkowało poprawą w objawach i wynikach fizykalnych.

W trzecim przypadku, pacjentem był dorosły mężczyzna z diagnozą naczynek jamistych o charakterze „plamy z wina porto”. Pacjent został poddany terapii skojarzonej, obejmującej przyjmowanie sirolimusu i naświetlań z barwnego lasera impulsowego. Miejsca poddane naświetlaniu w trakcie terapii sirolimusem uległy odbarwieniu, które utrzymało się przez okres dłuższy niż 13 miesięcy od leczenia.

Sirolimus w terapii naczynek chłonnych

Odnaleziono jeden abstrakt konferencyjny dotyczący zastosowania MRI w monitorowaniu sukcesu klinicznego przy terapii naczynek chłonnych z wykorzystaniem sirolimusu w populacji pediatrycznej. Autorzy publikacji podają informację, iż 4 pacjentów (w wieku od 0,58 do 3,99 lat) poddano terapii sirolimusem, a zmniejszenie objętości cyst wyniosło od 25 do 51%. Nie podano informacji na temat długości terapii ani dawkowania leku.

Analiza ekonomiczna

Z uwagi na brak danych, w tym dotyczących oszacowania efektywności klinicznej, nie wykonano oszacowań.

Analiza wpływu na budżet

Wartość refundacji dla produktu leczniczego interferon-alfa-2b w wskazaniu zakwalifikowanym do kodu ICD-10: D18.1 wyniosła w roku 2012 ponad 2,7 tys. PLN i ponad 3,6 tys. w roku 2013.

Rekomendacje kliniczne

Odnalezione wytyczne rekomendują rozważenie zastosowania propranololu w terapii naczynek krwionośnych wczesnodziecięcych w sytuacji zagrożenia owrzodzeniem lub upośledzeniem funkcji życiowych. Odnaleziony przegląd nowoczesnych metod leczenia wskazuje na farmakoterapię zarówno w terapii naczynek krwionośnych (propranolol, tymolol, atenolol, acebutolol, nadolol, takrolimus, pimekrolimus, imikwimod), jak i naczynek chłonnych (sirolimus, sildenafil).

9. Piśmiennictwo

- [1] Jabłońska S., Majewski M. Choroby skóry i choroby przenoszone drogą płciową. Wydawnictwo Lekarskie PZWL, Warszawa 2005, 2006, 2008
- [2] Blatt J., McLean T.W., et al. (2013) A review of contemporary options for medical management of hemangiomas, other vascular tumors, and vascular malformations. *Pharmacology & Therapeutics* 139:327-33.
- [3] AOTM-RK-434-15/2013, Propranolol i tyzaniidyna w wybranych wskazaniach pozarejestacyjnych. listopad 2013.
- [4] Błaszczczyński M., Sosnowska P., (2012) Leczenie naczynek chłonnych u dzieci. *Nowa Pediatria* 2:28-31.
- [5] Bağlaj S.M., Sawicz-Birkowska K., et al. (1996) Naczyniaki limfatyczne u dzieci. *Postępy Medycyny Klinicznej i Doświadczalnej* 5(Suppl 2):47-54.
- [6] Charakterystyka Produktu Leczniczego IntronA
- [7] Charakterystyka Produktu Leczniczego Rapamune
- [8] Drolet B.A., et al. (2013) Initiation and Use of Propranolol for Infantile Hemangioma: Report of a Consensus Conference. *Pediatrics* 131(1):128-40.
- [9] Biesbroeck L., et al. (2013) Propranolol for infantile haemangiomas: review of report of a consensus conference. *Archives of disease in childhood. Education and practice edition*, doi:10.1136/archdischild-2013-305027
- [10] Exceptional Access Program (EAP) Reimbursement Criteria, http://www.health.gov.on.ca/en/pro/programs/drugs/eap_criteria_list.aspx, dostęp 18.02.2014 r.
- [11] PHARMAC, <http://www.pharmac.govt.nz/HMLOnline.php?osq=Sirolimus&code=C2512169398>, dostęp 18.02.2014 r.
- [12] <http://has-sante.fr/>, dostęp 18.02.2014 r.
- [13] Reinhardt M. A., Nelson S.C., et al. (1997) Treatment of Childhood Lymphangiomas With Interferon-alfa. *Journal of Pediatric Hematology/Oncology* 19(3):232-6.
- [14] Pflieger A., Schwinger W., et al. (2006) Gorham-Stout Syndrome in a Male Adolescent – Case Report and Review of the Literature. *Journal of Pediatric Hematology/Oncology* 28:231-33.
- [15] Timke C., Krause M. F., et al. (2007) Interferon Alpha 2b Treatment in an Eleven-Year-Old Boy With Disseminated Lymphangiomatosis. *Pediatric Blood & Cancer* 48:108-11.
- [16] Venkatramani R., Ma N.S., et al. (2011) Gorham's Disease and Diffuse Lymphangiomatosis in Children and Adolescents. *Pediatric Blood & Cancer* 56:667-70.
- [17] Bae B.G., Do J.E., et al. (2010) Cutaneous lymphangioma as a diagnostic clue for thoracic lymphangiomatosis. *British Journal of Dermatology* 163:775-77.
- [18] Tschauener S., Sorantin E., et al. (2013) Monitoring cystic lymphangioma therapy with Sirolimus using MRI: A case report of four pediatric patients. *Pediatric Radiology* 43(Suppl 3):S459–S656.
- [19] Riou S., Morelon E., et al. (2012) Efficacy of Rapamycin for Refractory Hemangioendotheliomas in Maffucci's Syndrome. *Journal of Clinical Oncology* 30(23):e213-5.
- [20] Kaylani S., Theos A.J., Pressey J.G. (2013) Treatment of Infantile Hemangiomas with Sirolimus in a Patient with PHACE Syndrome. *Pediatric Dermatology* 30(6):e194-7.
- [21] Nelson J.S., Jia W., et al. (2011) Observations on Enhanced Port Wine Stain Blanching Induced by Combined Pulsed Dye Laser and Rapamycin Administration. *Lasers in Surgery and Medicine* 43:939–42.

10. Aneks

10.1. Strategia wyszukiwania informacji

Tabela 7 Strategia i wyniki wyszukiwania informacji – Medline (Ovid)

#	Wyszukiwana fraza	Wyniki
1	exp Interferon-alpha/	23926
2	("alpha 2 b interferon" or "alpha 2b interferon" or "alpha interferon 2b" or "interferon alfa 2b" or "interferon alfa-2b" or "interferon alpha 2b" or "alpha2b interferon").mp. [mp=title, abstract, original title, name of substance word, subject heading word, keyword heading word, protocol supplementary concept word, rare disease supplementary concept word, unique identifier]	6358
3	1 or 2	24414
4	exp lymphangioma/ or lymphangioma.mp.	5602
5	(lymphangioma or hemolymphangioma or "lymphatic vessel tumors").mp. [mp=title, abstract, original title, name of substance word, subject heading word, keyword heading word, protocol supplementary concept word, rare disease supplementary concept word, unique identifier]	5640
6	4 or 5	5640
7	sirolimus.mp. or exp rapamycin/	13711
8	("ay 22989" or "ay22989" or "cypher" or "perceiva" or "rapamune" or "sirolimus").mp. [mp=title, abstract, original title, name of substance word, subject heading word, keyword heading word, protocol supplementary concept word, rare disease supplementary concept word, unique identifier]	13912
9	7 or 8	13912
10	hemangioma.mp. or exp hemangioma/	30272
11	6 and 9	3
12	9 and 10	10
13	3 and 6	11

Tabela 8 Strategia i wyniki wyszukiwania informacji – Embase (Ovid)

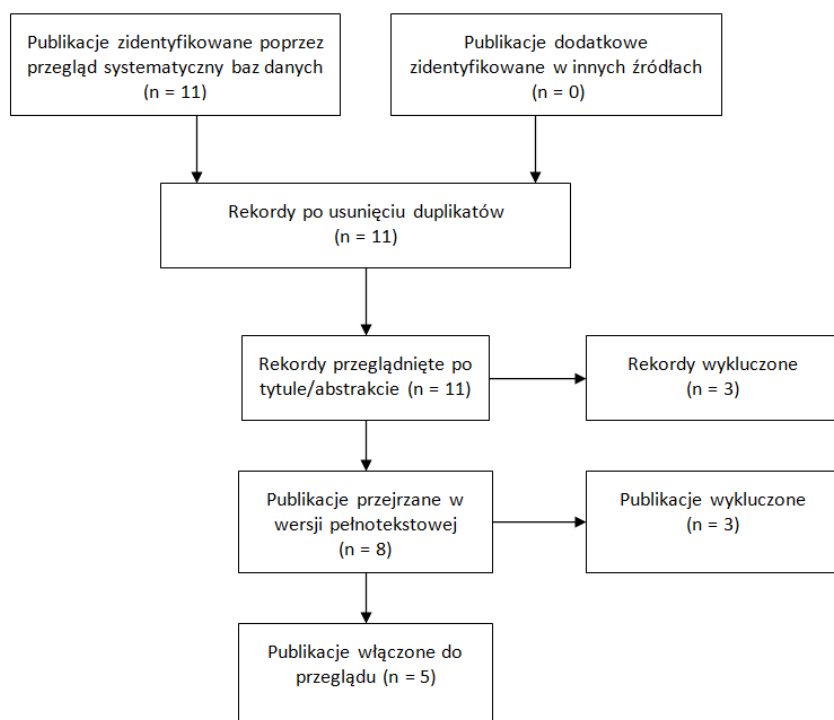
#	Wyszukiwana fraza	Wyniki
1	exp alpha2b interferon/	8051
2	("alpha 2 b interferon" or "alpha 2b interferon" or "alpha interferon 2b" or "interferon alfa 2b" or "interferon alfa-2b" or "interferon alpha 2b" or "alpha2b interferon").mp. [mp=title, abstract, subject headings, heading word, drug trade name, original title, device manufacturer, drug manufacturer, device trade name, keyword]	12843
3	1 or 2	12843
4	exp lymphangioma/ or lymphangioma.mp.	5443
5	(lymphangioma or hemolymphangioma or "lymphatic vessel tumors").mp. [mp=title, abstract, subject headings, heading word, drug trade name, original title, device manufacturer, drug manufacturer, device trade name, keyword]	5446
6	4 or 5	5446
7	sirolimus.mp. or exp rapamycin/	35212
8	("ay 22989" or "ay22989" or "cypher" or "perceiva" or "rapamune" or "sirolimus").mp. [mp=title, abstract, subject headings, heading word, drug trade name, original title, device manufacturer, drug manufacturer, device trade name, keyword]	12413
9	7 or 8	36077
10	hemangioma.mp. or exp hemangioma/	26999
11	6 and 9	7

12	9 and 10	80
13	3 and 6	10

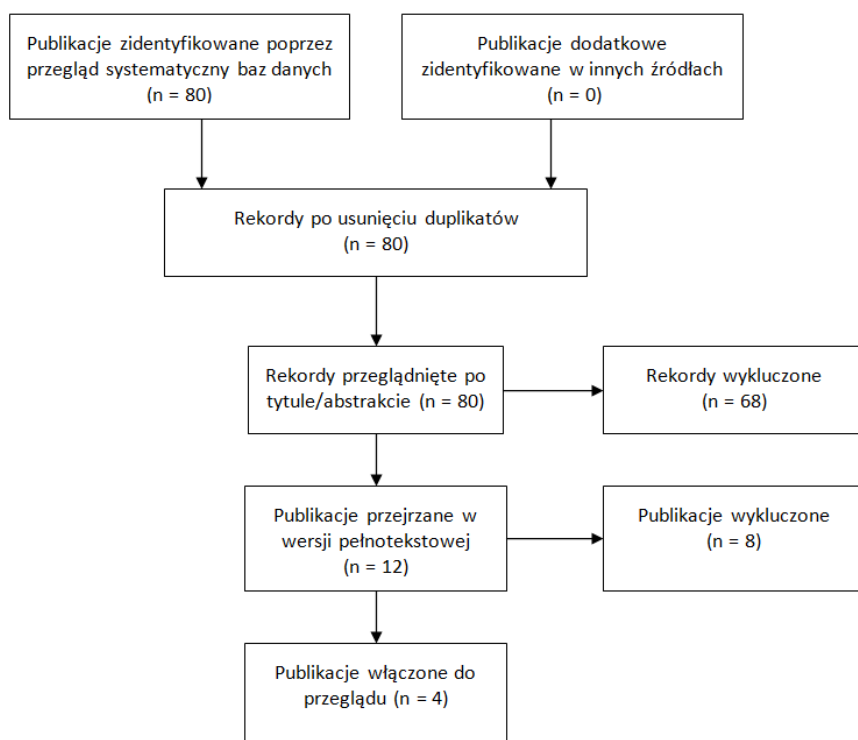
Tabela 9 Strategia i wyniki wyszukiwania informacji – Cochrane Library

#	Wyszukiwana fraza	Wyniki
#1	alpha 2 b interferon or "alpha 2b interferon" or "alpha interferon 2b" or "interferon alfa 2b" or "interferon alfa-2b" or "interferon alpha 2b" or "alpha2b interferon":ti,ab,kw (Word variations have been searched)	1222
#2	MeSH descriptor: [Interferon-alpha] explode all trees	2512
#3	#1 or #2	3205
#4	lymphangioma or hemolymphangioma or "lymphatic vessel tumors"	6
#5	MeSH descriptor: [Lymphangioma] explode all trees	2
#6	#4 or #5	6
#7	ay 22989 or "ay22989" or "cypher" or "perceiva" or "rapamune" or "sirolimus"	1715
#8	MeSH descriptor: [Sirolimus] explode all trees	1017
#9	#7 or #8	1715
#10	MeSH descriptor: [Hemangioma] explode all trees	76
#11	hemangioma	134
#12	#10 or #11	137
#13	#3 and #6	0
#14	#6 and #9	0
#15	#9 and #12	0

10.2. Diagram selekcji badań



Rysunek 1 Diagram selekcji badań – interferon-alfa-2b w D18.1



Rysunek 2 Diagram selekcji badań – sirolimus w D18.0 i D18.1

Załącznik 1.

Subst. czynna	Nazwa, postać i dawka leku; Zawartość opakowania	Grupa limitowa	Urz. cena zbytu	Limit finans.	Ref. wskaz.
Cyclophosphamidum	Endoxan, drażetki, 50 mg, 50 draż., 5909990240814	1010.2, Cyclophosphamidum p.o.; 1010.1, Cyclophosphamidum inj.	72,52	76,15	D18.0; D18.1
	Endoxan, proszek do sporządzenia r-ru do wstrzyk., 200 mg, 1 fiol.s.subs., 5909990240913		14,58	15,31	
	Endoxan, proszek do sporządzenia r-ru do wstrzyk., 1 g, 1 fiol.s.subs., 5909990241019		54,96	57,71	
Dacarbazinum	DACARBAZIN TEVA, proszek do sporządzania r-ru do wstrzyk. i infuzji, 100 mg, 10 fiol., 5909990466924	1012.0, Dacarbazinum	196,73	162,76	D18.0; D18.1
	DACARBAZIN TEVA, proszek do sporządzania r-ru do wstrzyk. i infuzji, 200 mg, 10 fiol., 5909990467020		310,07	325,52	
	Detimedac 100 mg, proszek do sporządzania r-ru do wstrzyk. lub infuzji, 100 mg, 10 fiol. po 100 mg, 5909991029500		155,03	162,76	
	Detimedac 1000 mg, proszek do sporządzania r-ru do infuzji, 1000 mg, 1 fiol. po 1000 mg, 5909991029807		155,03	162,76	
	Detimedac 200 mg, proszek do sporządzania r-ru do wstrzyk. lub infuzji, 200 mg, 10 fiol. po 200 mg, 5909991029609		310,07	325,52	
	Detimedac 500 mg, proszek do sporządzania r-ru do infuzji, 500 mg, 1 fiol. po 500 mg, 5909991029708		77,5	81,38	
Etoposidum	Etoposid - Ebewe, koncentrat do sporządzania r-ru do infuzji, 50 mg, 1 fiol. a 2,5 ml, 5909990776016	1016.0, Etoposidum	15,12	11,34	D18.0; D18.1
	Etoposid - Ebewe, koncentrat do sporządzania r-ru do infuzji, 100 mg, 1 fiol. a 5 ml, 5909990776115		21,6	22,68	
	Etoposid - Ebewe, koncentrat do sporządzania r-ru do infuzji, 200 mg, 1 fiol. a 10 ml, 5909990776214		43,2	45,36	
	Etoposid - Ebewe, koncentrat do sporządzania r-ru do infuzji, 400 mg, 1 fiol. a 20 ml, 5909990776313		86,4	90,72	
Interferonum alfa	Alfaferone, roztwór do wstrzykiwań i infuzji, 3000000 j.m.;1 amp. a 1 ml;5909990861118	1024.1, interferonum alfa	105,84	111,13	D18.0; D18.1
	Alfaferone, roztwór do wstrzykiwań i infuzji, 6000000 j.m./ml;1 amp. a 1 ml;5909990861217		211,68	222,26	
Interferonum alfa-2a	Roferon-a, roztwór do wstrzykiwań, 3 mln j.m./0,5 ml;1 strzyk. a 0,5 ml (+igła);5909990465118	1024.2, interferonum alfa recombinatum 2a	50,33	52,85	D18.0; D18.1
	Roferon-a, roztwór do wstrzykiwań, 6 mln j.m./0,5 ml;1 strzyk. a 0,5 ml (+igła);5909990465316		100,67	105,7	
	Roferon-a, roztwór do wstrzykiwań, 9 mln j.m./0,5 ml;1 strzyk. a 0,5 ml (+igła);5909990465415		150,99	158,54	
Vinblastin sulfas	Vinblastin-Richter, proszek i rozp. do sporządzania r-ru do wstrzyk., 5 mg, 10 fiol.s.subs. (+ rozp.), 5909990117321	1040.0, Vinblastinum	216	226,8	D18.0; D18.1
Vincristini sulfas	Vincristin-Richter, proszek i rozp. do sporządzania r-ru do wstrzyk., 1 mg, 10 fiol.s.subs. (+ rozp.), 5909990117413	1041.0, Vincristinum	259,2	272,16	D18.0; D18.1
	Vincristine Teva, r-r do wstrzyk., 1 mg/ml, 1 fiol. a 1 ml, 5909990669493		26,19	27,5	
	Vincristine Teva, r-r do wstrzyk., 1 mg/ml, 1 fiol. a 5 ml, 5909990669523		125,71	132	
Vinorelbinum	Navelbine, koncentrat do sporządzania r-ru do infuzji, 10 mg/ml, 10 fiol.a 1 ml, 5909990173617	1042.1, Vinorelbinum inj; 1042.2, Vinorelbinum p.o.	648	612,36	D18.0; D18.1
	Navelbine, koncentrat do sporządzania r-ru do infuzji, 10 mg/ml, 10 fiol.a 5 ml, 5909990173624		2916	3061,8	
	Navelbine, kaps. miękkie, 20 mg, 1 kaps., 5909990945016		174,59	183,32	
	Navelbine, kaps. miękkie, 30 mg, 1 kaps., 5909990945115		261,88	274,97	
	Navirel, koncentrat do sporządzania r-ru do infuzji, 10 mg/ml, 10 fiol.a 1 ml, 5909990573325		745,2	612,36	
	Navirel, koncentrat do sporządzania r-ru do infuzji, 10 mg/ml, 10 fiol.a 5 ml, 5909990573349		1490,4	1564,92	
	Neocitec, koncentrat do sporządzania r-ru do infuzji, 10 mg/ml, 1 fiol.po 1 ml, 5909990668045		64,8	61,24	
	Neocitec, koncentrat do sporządzania r-ru do infuzji, 10 mg/ml, 1 fiol.po 5 ml, 5909990668052		291,6	306,18	